Lane Medical Library

UEBER DIE

VERNARBUNG VON ARTERIEN

NACH

UNTERBINDUNGEN UND VERWUNDUNGEN.

INAUGURAL-DISSERTATION

ZUR ERLANGUNG DER DOCTORWÜRDE

DER

HOHEN MEDICINISCHEN FACULTÄT ZU BERN

VORGELEGT

VON

NADIESCHDA SCHULTZ

AUS ST. PETERSBURG.

Von der Facultät zum Druck genehmigt auf Antrag von Herrn Professor Dr. Th. Kocher.

Bern, den 7. März 1877.

Der Dekan

Prof. Dr. Quincke.

Auch in: Centralbl. f. Chir. 1878. IV Bd. p. 84–112.

LEIPZIG,

DRUCK VON J. B. HIRSCHFELD.

1877.

Die Vorgänge, welche den definitiven Verschluss von Arterien nach Unterbindungen bedingen, sind schon seit lange ein Gegenstand für eifrige Untersuchung gewesen. Das Endresultat dieses Vorganges ist unzweifelhaft festgestellt. Alle Forscher sind darin einig, dass nach einem gewissen Zeitraume an der Unterbindungsstelle neugebildetes, gefässhaltiges Bindegewebe sich vorfindet, welches das Lumen vollständig ausfüllt und mit der Arterienwand fest verwachsen ist. Aber hinsichtlich der Herkunft dieses neuen Gewebes und namentlich seiner Zellen gehen die Ansichten noch weit aus einander.

Ich führe nur die wichtigsten derselben an. Weber[1]), welcher zuerst die sogenannte Organisation des Thrombus einer genaueren mikroskopischen Untersuchung unterwarf, kam zu dem Schlusse, dass das Blutcoagulum, welches sich an der Ligaturstelle bildet, selbst in organisirtes Bindegewebe umgewandelt wird und zwar sieht er in den weissen Blutkörperchen, die im Coagulum eingeschlossen sind und die sich durch Theilung vermehren sollen, die organisirenden Elemente, während er die rothen Blutkörperchen und den Faserstoff zerfallen lässt.

Billroth[2]) schliesst sich dieser Ansicht an.

Durch die Untersuchungen von Bubnoff[3]) kam ein neuer Gesichtspunkt in diese Frage. Bubnoff benutzte auf Anregung von

1) Pitha und Billroth. Bd. 1. Abth. I. 139.
2) Allg. chirurg. Pathol. u. Therapie. 6. Aufl.
3) Virchow's Archiv. Bd. 44.

Recklinghausen die Fähigkeit der farblosen Blutkörperchen, fremde Partikel in sich aufzunehmen, um deren Schicksale bei diesem Processe zu verfolgen. Er injicirte einerseits Zinnober in das Lumen von doppelt unterbundenen Venen, andererseits bestrich er die Aussenfläche der Wand mit demselben; auf Grund der Schicksale, welche der Zinnober hierbei erleidet, glaubte er die farblosen Blutkörperchen des Thrombus selbst bei dessen weiterer Umwandlung ausschliessen zu können; die letztere sollte vielmehr bedingt sein durch wandernde Zellen, die von aussen in das Lumen eindringen.

Diesem schliesst sich Rindfleisch[1]) an, nur dass er die Intercellularsubstanz des Bindegewebes von den rothen Blutkörperchen des Thrombus selbst gebildet sein lässt.

Auch der neueste Autor, Auerbach[2]), kommt zu dem gleichen Resultate wie Bubnoff.

Andere Autoren: Waldeyer[3]), Thiersch[4]), Cornil und Ranvier[5]), Durante[6]), Baumgarten[7]) nehmen an, dass der Verschluss der Arterien durch Wucherung der Gefässwand und zwar hauptsächlich durch Proliferation der Endothelien bedingt sei. Das Blutcoagulum hat nach ihnen nichts mit dem Vorgange zu thun, sondern geht zu Grunde.

Tschausoff[8]) lässt Fibrin, farblose und rothe Blutkörperchen zu Grunde gehen, das Verwachsen des Gefässes an der Stelle des Thrombus geht von der Gefässwand aus, jedoch ohne Betheiligung des Epithels und der Muskelfasern derselben.

Nach Riedel[9]) wird der Verschluss der Arterien allein durch Proliferation des Endothels bewirkt.

Um die Entstehungsweise des permanenten Thrombus, d. h. des im Lumen neugebildeten Bindegewebes nachzuweisen, sind also einfache sowie auch Doppelunterbindungen benutzt worden.

Herr Prof. Kocher hatte die Freundlichkeit, mich zu einer Wiederholung von solchen Untersuchungen anzuregen und eine grössere Reihe von einfachen und doppelten Unterbindungen von Arterien vorzunehmen; zugleich auch wurden in einer dritten Versuchsreihe

1) Lehrbuch d. pathol. Gewebelehre. 1875. 161.
2) Ueber die Obliteration der Arterien nach Ligatur. Dissert. Bonn. 1877.
3) Zur pathol. Anatomie d. Wundkrankheiten. Virch. Arch. 40.
4) Pitha und Billroth's Chirurgie. I, 2. 553.
5) Manuel d'Histologie Pathologique. 550.
6) Wiener medic. Jahrbücher. 1871. 321.
7) Centralblatt für medic. Wissenschaft. Nr. 34. 1876.
8) Archiv f. klin. Chirurgie. XI. 184. 1869.
9) Deutsche Zeitschrift f. Chirurgie. VI, 459. 1876.

Einschnitte in Arterien gemacht, um die Vernarbung derselben genauer zu studiren, Untersuchungen, welche für die späteren Stadien bis jetzt noch gar nicht angestellt worden sind.

Durch die Verschiedenheit der Operationsmethoden war Gelegenheit gegeben, verschiedene Processe, welche an Arterien ablaufen und deren Gemeinsames in einer Neubildung von Gewebe in oder auf der Arterienwand beruht, zur genaueren Untersuchung zu erhalten; durch die Multiplicität der Präparate war eine Trennung der Zufälligkeiten von den beständigen, sich in allen Fällen wiederholenden Thatsachen ermöglicht. Da ferner bisher vielfach nur die früheren Stadien untersucht wurden, so habe ich, um jede Lücke in der Beobachtung zu vermeiden, auch die spätesten Stadien mir zu verschaffen gesucht; meine Untersuchungen erstrecken sich daher auf den Zeitraum zwischen wenigen Stunden bis 155 Tagen nach den Operationen.

Auf diese Weise war zu hoffen, über die Widersprüche der früheren Beobachter Klarheit zu gewinnen.

Die drei Untersuchungsreihen werden besonders besprochen, die Verschiedenheiten der Processe machen eine solche Trennung erforderlich.

Die Untersuchungen wurden an Carotiden, Arteriae brachiales und crurales von Hunden und Kaninchen gemacht. Inwieweit die dabei erhaltenen Resultate auf menschliche Gefässe zu übertragen sind, kann ich nicht sagen, weil ich wenig Gelegenheit hatte, letztere zu untersuchen.

Die Untersuchungen wurden im pathologischen Institut in Bern gemacht.

Ich ergreife hierbei die Gelegenheit, sowohl dem Herrn Prof. Kocher als Herrn Prof. Langhans für die Leitung und vielfache Hilfe, welche mir beide Herren bei meiner Arbeit angedeihen liessen, meinen innigsten Dank auszusprechen.

I. Doppelunterbindungen von Arterien.

Es wurde bei diesen Unterbindungen eine Ligatur central und eine zweite mehr peripher an ein Gefäss angelegt, nachdem das Blut aus dem zwischen beiden Ligaturen liegenden Stück des Gefässes möglichst vollständig entleert war.

Prof. Kocher[1]) hat diese Methode an der Arterie eines Hundes

1) Archiv f. klin. Chirurgie. Bd. 11. Heft 3. 1869. S. 672.

angewendet, um zu untersuchen, ob die Wandung Antheil nimmt an dem Verschluss des Lumens. Nach 18 Tagen war nichts von einer Wucherung der Gefässwand oder des Endothels wahrzunehmen.

Riedel[1]) wiederholte diese Versuche. Auch er wollte dabei klar werden über die von Vielen angenommene Proliferationsfähigkeit der Endothelien und ihren Einfluss auf die Organisation von Thromben. Er fand nach 9 Tagen das Lumen zu zwei Dritteln mit spindelförmigen Zellen angefüllt; nach 63 Tagen war fibrilläres Bindegewebe in ihm enthalten.

Diese so auseinandergehenden Resultate bei gleichen Versuchen zeigen, dass im Lumen von doppelt unterbundenen Gefässen Bindegewebe sich entwickeln kann, dass manchmal schon nach 9 Tagen eine grosse Menge Zellen in ihm vorhanden ist, dass aber in anderen Fällen 18 Tage vorüber gehen können, ohne dass eine Spur von Zellen oder eine Neubildung von Gewebe sich darin findet.

Um vor Allem die Herkunft dieses Bindegewebes zu berücksichtigen, muss erwähnt werden, dass Riedel, gestützt auf die Theorien von anderen Forschern, es einer Proliferation des Gefässendothels zugeschrieben hat. Da er sich indessen hierbei nur auf Form und wandständige Lage der neuen Zellen stützt und an den Endothelien keine Bilder erhalten hat, welche einen Schluss auf Wucherung erlauben, so habe ich systematisch die Endothelschicht in den ersten Stunden und Tagen nach doppelter Unterbindung in frischem Zustande untersucht. Ich benutzte hierzu zwölf doppelt unterbundene Femoralarterien von Kaninchen.

Nach dem Tode des Thieres wurde die Arterie der Länge nach geöffnet, die Intima mit einem kleinen Messer sanft abgestrichen und das, was an dem Messer haften blieb, in frischem Blutserum mit Immersionslinse 9 Hartnack untersucht. Auf diese Weise bekommt man unter dem Mikroskop Alles, was auf der Intima liegt und ausserdem Theile der elastischen Membran und Muskelkerne zu sehen.

Anderthalb Stunden nach der Operation sind die Endothelzellen sehr gut erhalten, sie sehen aus wie in normalen Arterien, durchsichtig, wie dünne Häutchen, und enthalten die gewöhnlichen rundlich ovalen Kerne. Nur bei einigen sind die Kerne etwas länger und schmäler als gewöhnlich, leicht gebogen oder geschlängelt.

Nach einer Stunde und 50 Minuten ergibt sich das gleiche Bild, nur waren einige Kerne frei, isolirt liegend in der Flüssigkeit.

Nach 2 Stunden 15 Minuten sind die Endothelien schon stark verändert, sie sind nicht mehr als hautartige Zellen zu sehen, sondern liegen in Haufen zusammen. Ihre Zellkörper sind nicht mehr ganz durchsichtig,

1) a. a. O.

homogen, sondern feinkörnig. Die Kerne sind fast alle länger und schmäler als normal (0,009—0,016 Mm. lang, 0,001—0,002 Mm. breit) gebogen oder leicht geschlängelt. Einzelne Kerne sind isolirt und mehr geradlinig gestreckt.

Nach 4 Stunden finden sich vereinzelte lange, schmale, geradausgestreckte Kerne, von einer geringen Menge einer feinkörnigen Masse umgeben, welche eine ganz unregelmässige Gestalt darbietet und nicht die Form einer spindelförmigen Endothelzelle nachahmt. Ferner sind auch grössere Häufchen der gleichen Substanz vorhanden, welche den vereinzelten Kernen anhaftet, und in der längliche Kerne gerade, gebogen, oder geschlängelt zerstreut sind; an den Rändern derselben sind noch einige spindelförmige Zellen ziemlich gut zu erkennen.

Nach 14 Stunden findet man nur noch Haufen von feinkörnigem Detritus, deren Herkunft nicht mehr erkennbar ist; sehr wenig freiliegende, längliche sehr blasse Kerne.

Nach 20 Stunden waren in einem Fall freiliegende lange Kerne und Haufen von Endothel mit undeutlichen Zellkörpern und verlängerte Kerne zu erkennen; in einem anderen Fall war keine Spur von Endothelzellen mehr zu sehen, sondern nur eine feinkörnige Masse ohne Kerne.

Nach 39 Stunden fanden sich in der Arterie Haufen von feinkörniger Masse nebst ein paar isolirten langen Kernen, dagegen keine endothelähnlichen Zellen.

Nach 3 Tagen fanden sich weder Endothel noch freiliegende Kerne.

Es geht aus dieser Darstellung hervor, dass die Endothelzellen bald nach der doppelten Unterbindung der Arterie Veränderungen erleiden. Die rundlich ovalen Kerne werden lang und schmal; so lange sie mit den Zellen in Zusammenhang bleiben, sind sie geschlängelt oder gebogen; sobald sie sich von den Zellenkörpern befreien, werden sie gerade gestreckt. Die Zellen selbst sind nicht mehr als Häutchen von der Wandung abzulösen; sie werden undeutlich, liegen in Haufen zusammen und sind mit stark lichtbrechenden Körnchen gefüllt und dann nur an den veränderten Kernen mit Sicherheit zu erkennen. Nach und nach nimmt die Zahl der Kerne und der erkennbaren Zellen ab, bis endlich nur eine feinkörnige Masse sichtbar ist. Endothelzellen mit doppelten Kernen u. s. w., woraus man etwa auf Proliferation schliessen könnte, waren niemals zu sehen.

Die Endothelien sind dadurch als Bildungsmaterial für das im Lumen auftretende Bindegewebe, wie ich glaube, mit Sicherheit ausgeschlossen.

Bei diesen Experimenten erhielt ich ausserdem einen anderen Befund. Es zeigte sich, dass schon am zweiten Tage farblose Blutkörperchen im Lumen auftreten; sie nehmen in den späteren Stadien an Zahl zu.

Ebenfalls waren solche Zellen, manchmal in sehr reichlicher Menge, auf der äusseren Fläche der Arterienwand angehäuft.

Auf Grund dieses Resultates liess sich das neue Bindegewebe vielleicht auf eine Betheiligung von weissen Blutkörperchen zurückführen.

Um diese Ansicht zu prüfen, wurde eine Reihe von doppelt unterbundenen Arterien (Crurales von Kaninchen) nach der von Recklinghausen und Bubnoff eingeführten Methode von aussen mit Zinnober bestrichen und die Schicksale desselben studirt. Ich wurde hierzu um so mehr veranlasst, als Riedel[1]) negative Resultate damit erhielt.

Die Präparate, die zu diesem Versuche dienten, wurden in erhärtetem Zustande untersucht und von jeder der Arterien eine ununterbrochene Reihe von Schnitten gemacht, von einer Ligaturstelle bis zur anderen. Es wurden Zinnoberkörnchen auf oder in der Nähe der Schnittflächen nicht berücksichtigt, sondern nur solche, bei denen mit Sicherheit erkannt werden konnte, dass sie im Inneren des mikroskopischen Schnittes lagen.

Schon nach 7 Tagen sind im Lumen runde und spindelförmige Zellen, welche ohne bestimmte Anordnung liegen. Viele von diesen enthalten Zinnober, ein Theil der weissen Blutkörperchen, welche im Blutcoagulum liegen, ebenfalls. In den älteren Präparaten, bei welchen das Lumen zum Theil oder vollständig mit neugebildetem Bindegewebe gefüllt ist, ist überall in letzterem Zinnober enthalten, aber nicht in grosser Menge; an vielen Stellen in länglichen schmalen Streifen, als ob er in der Umgebung der Bindegewebskerne läge, in anderen in rundlichen Haufen in rundlichen Zellen.

Diese Untersuchung bestätigt also die obige Ansicht, dass die Zellen, welche im Lumen vorhanden sind, von aussen eindringen und von ihnen stammt offenbar das neugebildete Gewebe ab.

Diese Versuchsreihe gab mir auch die Gelegenheit, das Verhalten der Arterienwandung einigermaassen zu studiren. Es zeigte sich eine starke Zelleninfiltration in der Umgebung der Arterie besonders an der Ligaturstelle, welche in älteren Präparaten sich in alle drei Häute erstreckte. In dem ältesten sind die Wandungen an einigen Stellen unterbrochen und diese Lücken mit zinnoberhaltigen Zellen und Bindegewebe ausgefüllt.

Diese Veränderungen der Arterienwand selbst habe ich genauer

1) a. a. O. S. 471.

an Arterien von Hunden studirt, welche fast alle mit löslichem Berlinerblau injicirt waren.

1. Femoralis eines Hundes, 11 Tage alt. In der Umgebung der doppeltunterbundenen Strecke so wie in den äusseren Schichten der Adventitia findet sich eine ausgedehnte Zellinfiltration in ihrer ganzen Länge; sie ist am stärksten an den Ligaturstellen. Im Lumen waren keine Zellen, keine Wucherungen zu sehen; es enthielt nur etwas feinkörnige Masse.

2. Femoralis eines Hundes, 30 Tage alt; war mit ihrer Umgebung etwas verwachsen. Das nicht collabirte, sondern runde Lumen der ganzen doppeltunterbundenen Strecke ist vollständig mit Bindegewebe ausgefüllt, welches ausserordentlich reich ist an rundlichen Zellen, den Lymphkörperchen ähnlich. In demselben verlaufen Blutgefässe und zwar vorzugsweise der Längsaxe des unterbundenen Gefässes parallel. Ihr Lumen ist von verschiedener Weite; einzelne, nur 2—3, bald central, bald peripher gelegene Stämme haben ein weiteres Lumen von etwa 0,1 Mm. und stellenweise auch mehr; die grössere Zahl jedoch ist viel schmäler, wenn auch nur wenige das Lumen normaler Capillaren haben. Ihre Wand gleicht fast in allem der der normalen Capillaren, d. h. sie sind mit platten, polyedrischen in die Länge gestreckten Zellen ausgekleidet; während die nächst aussen anstossende Schicht sich nicht als besondere Membran abhebt. Nur an den weiteren ist stellenweise die nächste Umgebung etwas concentrisch geschichtet und die anstossenden Zellen den Endothelien ähnlich, sind dem Lumen parallel gestellt.

Die Arterienwand selbst verhält sich folgendermaassen: In der Mitte der betreffenden Strecke sind Membrana elastica und Media noch zu erkennen und ebenso die veränderte Adventitia; nach der peripheren Unterbindungsstelle hin erleiden diese Häute jedoch zahlreiche Unterbrechungen. Hier sind sie ersetzt durch Bindegewebe, welches mit dem in der Umgebung und im Lumen befindlichen zusammenhängt und sehr zahlreiche runde, lymphkörperähnliche Zellen enthält; die gleichen Zellen finden sich in grösserer Zahl auch in der Media und Adventitia in der nächsten Umgebung dieser Unterbrechungsstellen. Es scheint, dass die Einwanderung dieser Zellen dem Verschwinden der Gefässhäute vorhergeht und dasselbe geradezu veranlasst. Diese Veränderungen sind in der Adventitia am ausgedehntesten.

An der centralen Unterbindungsstelle ist die zerrissene Intima in das Gefässlumen eingerollt. Die Media ist verschwunden und durch neugebildetes Gewebe ersetzt, welches einerseits mit dem im Lumen befindlichen und andererseits durch die ziemlich intacte Adventitia mit dem Bindegewebe der Umgebung zusammenhängt. An der peripheren Ligaturstelle sind nur Spuren der Wandung erhalten. An sämmtlichen Stellen, wo die Gefässhäute unterbrochen sind, communiciren die Gefässe des Lumens mit denen der Adventitia.

3. Carotis com. eines Hundes, 56 Tage alt. Makroskopisch war an Stelle der doppeltunterbundenen Strecke nur ein schmaler, derber, 1 bis $1\frac{1}{2}$ Ctm. langer Strang zu sehen.

An beiden Ligaturstellen sind von den drei Häuten die elastischen

Fasern der Media allein übrig geblieben, und sogar in dieser sind mehrere Lücken; die Häute sind durch Bindegewebe ersetzt.

Das Lumen ist in Folge von Einbuchtungen der Gefässwand sehr eng und stark gefaltet. Es enthält Bindegewebe mit einer scheinbar homogenen Grundsubstanz, welche stern- und spindelförmige Zellen enthält. Da wo die letzteren regelmässig parallel neben einander liegen, sieht die Grundsubstanz fibrillär aus.

Die Adventitia ist ganz geschwunden, die Intima fast überall. Von der Media existiren nur die elastischen Fasern; sie sind sehr dicht an einander gedrückt nach dem Lumen zu, nach aussen sind zwischen ihnen Lücken und Spalten, welche mit Bindegewebe gefüllt sind. Die Gefässe sind etwas spärlich vorhanden und stehen in weiter Verbindung mit den äusseren an der Ligaturstelle. Die zahlreichen Gefässe der Umgebung dringen in die Einbuchtungen der Media und zwischen ihre Fasern hinein. An einer Stelle nahe an der peripheren Ligatur, ist eine Lücke in der Media, mit Zellen und Bindegewebe ausgefüllt. Hier treten Gefässe von aussen in das Lumen hinein, deren nächste Umgebung eine starke Zellinfiltration zeigt. Auch in der Umgebung ist hier ein grosser Zellenreichthum.

Im neugebildeten Bindegewebe des Lumens ist eine kleine Anhäufung von ganz wohlerhaltenen Blutkörperchen, wohl in ähnlicher Weise aufzufassen, wie im Präparat 5.

4. Carotis com. von einem Kaninchen; 61 Tage alt, nicht injicirt. An der centralen Ligaturstelle bedeutende Zerstörungen der Wandung und starke Zelleninfiltration. Zwischen beiden Ligaturen die Häute sehr gut erhalten. Das Lumen, mit dem gewöhnlichen Bindegewebe gefüllt, enthält viele grosse Gefässe und Pigment. In diesem Fall ist das Abweichende von den anderen Präparaten das, dass an der peripheren Ligatur das Gefäss vollständig geschwunden ist und nur durch etwas lockeres zellreiches Bindegewebe ersetzt.

5. Carotis ext. eines Hundes, 113 Tage alt. Dieses verhältnissmässig alte Präparat hat wenig Veränderungen erlitten; es lässt sich als harter Strang durchfühlen. An der centralen Ligaturstelle ist die Intima zerrissen, Adventitia und Media nur zusammengedrückt, aber wohl erkennbar; an der peripheren ist die Gefässwand zum grössten Theil geschwunden. Zwischen beiden sind die drei Häute gut erhalten; keine Entzündung in der Umgebung. Das Lumen ist nur zum Theil mit Bindegewebe und vielen Pigmentkörnern erfüllt. In einer Länge, welche 15 Schnitten entspricht, ist eine grosse Anhäufung von ganz frisch aussehenden, rothen Blutkörperchen, welche durch das neugebildete Gewebe umhüllt ist, aber gar nicht mit dessen Gefässen communicirt. Es können dieselben kaum etwas anderes sein, als ein Rest von ursprünglich im Lumen zurückgebliebenen Blutes, das aber trotz so langen Abschlusses von der Circulation noch ganz frisch ist.

Im Lumen ist eine etwas sparsame Gefässentwickelung, welche näher der peripheren Ligaturstelle reichlicher wird und hier communiciren die Capillaren mit denen von aussen. In der Umgebung, in Adventitia und Media sind sehr viele Gefässe.

6. und 7. Von ganz besonderem Interesse sind die beiden folgen-

den Femorales, bei welchen die Operation vor 128 und 155 Tagen gemacht war; hier ist nämlich absolut nichts mehr von der doppeltunterbundenen Strecke, welche die Länge von 1—2 Ctm. hatte, sichtbar, weder makroskopisch noch mikroskopisch. Die Arterie endet central und peripher in zwei harte Stümpfe, welche nach der mikroskopischen Untersuchung sich als die zusammengedrückten, von Binde- und Fettgewebe durchsetzten, Ueberreste der Arterienwandung, also als die Ligaturstellen erkennen liessen. Zwischen beiden Stümpfen war nur lockeres Bindegewebe und Reste von Zinnober, welcher angestrichen wurden, um die Stelle zu erkennen.

Aus den mitgetheilten Beobachtungen ergibt sich also folgende Anschauung über die Natur des Vorganges, welcher schliesslich zum Verschwinden von doppelt unterbundenen Arterienstücken führt. Gleich nach der Operation entsteht eine Entzündung in der ganzen Umgebung der Arterie; die Zelleninfiltration ist am stärksten an der Ligaturstelle, wo sie sich in Adventitia und Media hinein erstreckt und von wo aus wahrscheinlich die Zellen bis in das Lumen hinein gelangen. Im Lumen bildet sich gefässhaltiges Bindegewebe, welches an der Ligaturstelle mit dem äusseren Gewebe zusammenhängt.

Die Entzündung kann in manchen Fällen sich beschränken auf Veränderungen an der Ligaturstelle, Neubildung von Gewebe im Lumen und eine stärkere Entwickelung der Vasa vasorum; die Gefässwand selbst kann ohne weitere Veränderungen lange Zeit existiren (wie in der Carotis ext. von 113 Tagen). In anderen Fällen wird die Gefässwand allmählich von Zellen infiltrirt, welche dieselbe zuerst an beschränkten Stellen, später in grösserer Ausdehnung, zerstören. Schliesslich erfolgt eine vollständige Resorption der Wand, von welcher nur Spuren von elastischen Fasern an der Ligaturstelle und etwas lockeres Bindegewebe zurückbleiben. Auch das neugebildete Bindegewebe des Lumens geht auf gleiche Weise zu Grunde.

Der Schwund der Arterie ist also durch eine chronische Entzündung bedingt, welche von aussen nach innen fortschreitet; die Gefässwand selbst erleidet dabei eine rückgängige Metamorphose, deren erster Ausdruck als der früher geschilderte Zerfall des Endothels anzusehen ist.

Bemerkenswerth ist, dass die Carotiden viel länger aushalten, als die Femorales. Carotiden nach langdauernder doppelter Unterbindung sind viel besser erhalten als Femorales nach viel kürzerer Zeit. Die Dicke und Menge der elastischen Fasern ist bei den

Carotiden grösser als in den Femorales, die ein kleineres Lumen haben und diesem Umstande schreibe ich die grössere Widerstandsfähigkeit jener zu.

Die Entzündung ist überhaupt immer stärker gewesen, der Vorgang weiter vorgerückt: einmal an der Ligaturstelle (besonders an der peripheren), wo die Arterienwand zerrissen wird; ferner dann, wenn die Arterie aus ihrer Scheide heraus präparirt und folglich sehr gezerrt war; wenn Fremdkörper und folglich ein Reiz in die Wunde eingebracht war (Zinnober). In solchen Fällen war die Entzündung so heftig, dass das Gefäss ein macerirtes Aussehen bekam; indess ist es in meinen Experimenten niemals zur Abscedirung gekommen.

Diese letzteren Umstände erklären, warum manchmal das Auftreten von Zellen im Lumen so lange ausbleibt. Riedel erklärt das schnelle Auftreten von Zellen in seinen Präparaten im Vergleich zu denen von Prof. Kocher durch seine weniger eingreifende Operationsmethode; ich möchte eher das Gegentheil annehmen.

II. Einfache Unterbindungen von Arterien.

Ich gehe nunmehr zu der Beschreibung der einfachen Unterbindungen über.

1. In einem 11tägigem Präparat (Femoralis art. eines Hundes) war die Unterbindung sehr nahe an der Abgangsstelle eines grossen Seitenastes vorgenommen und wahrscheinlich deswegen das Blutcoagulum verschwindend klein. Die Media und Intima sind stark zerrissen und in das Gefässlumen eingerollt. Da wo die Intima deutlicher wird, ist eine etwa 0,015—0,025 Mm. breite Auflagerung von Zellen auf ihrer inneren Fläche sichtbar. Dieselbe findet sich in der ganzen Peripherie des Lumens, jedoch nicht überall an einem und demselben Querschnitt von gleicher Dicke; nach dem Herzen zu nimmt sie rasch ab und verschwindet.

Die Auflagerung besteht aus mehreren Schichten von runden und ovalen zusammengepressten Zellen, etwa von der Grösse der farblosen Blutkörper, von einer Intercellularsubstanz ist nichts zu sehen.

2. Nach 30 Tagen (Femoralis eines Hundes) fand sich ebenfalls eine Auflagerung von Zellen auf der Membrana elastica, welche in zwei Schichten zerfällt (Taf. V—VII Fig. 1 *a*). Gegen das Lumen zu sind mehrere concentrisch angeordnete Lagen von Spindelzellen vorhanden, in einer fibrillären Grundsubstanz; gegen die Intima zu eine homogene Grundsubstanz, in welche rundliche Zellen eingebettet sind. Diese Schicht ist in einiger Entfernung von der Ligatur sehr dünn, wird nach ihr hin immer dicker, jedoch an verschiedenen Seiten ungleichmässig, so dass das Lumen mit dem Kleinerwerden zugleich excentrisch wird (Taf. V—VII Fig. 1 *a—d*).

Die Schicht von Spindelzellen nimmt keinen Antheil an dieser zunehmenden Dicke; die äussere Schicht wächst allein und verändert zu gleicher Zeit ihre Beschaffenheit. Es finden sich nämlich in ihr, sowie sie eine gewisse Dicke erreicht, Capillaren (Taf. V—VII Fig. 1 *b*, *c*), welche mit dem eingeengten Lumen communiciren, erst spärlich, nach und nach reichlicher. Sie bilden entweder dichte Netze oder verlaufen mehr radiär vom Lumen nach der Membrana elastica hin, wo sie umbiegen, um in Gefässe überzugehen, die parallel der Axe der Arterie verlaufen. Die Wandungen der Capillaren bestehen aus spindelförmigen Zellen, deren Längsaxe der Axe der Capillaren entspricht. Das unmittelbar angrenzende Gewebe enthält zahlreiche spindelförmige Zellen in einer zu Bündeln angeordneten fibrillären Grundsubstanz. Die Bündel der letzteren verlaufen den Capillaren parallel, ihre Menge nimmt nach der Ligaturstelle bedeutend zu. Die Mitte der Maschen des Capillarnetzes wird von spindelförmigen Zellen und Fibrillen in unregelmässiger Anordnung eingenommen, sowie von Rundzellen in homogener Grundsubstanz, ausserdem finden sich viel pigmenthaltige Zellen, Ueberreste des Coagulums.

Soweit die Arterienwandungen normal sind, konnte ich nichts von einer Communication zwischen Gefässen des neugebildeten Gewebes und denen der Adventitia finden (Taf. V—VII Fig. 1 *d*, *e*). Dagegen zerfällt an der Unterbindungsstelle selbst das sehr eng gewordene Lumen in zwei, dann in mehrere Aeste und geht so direct in Gefässe über, welche durch die Lücken von Intima und Media nach aussen dringen und mit den Gefässen der Adventitia in Verbindung treten.

3. Carotis com. eines Hundes, 56 Tage alt, ergab ein sehr überraschendes Bild. Die Ligatur war ziemlich nahe an der Theilungsstelle der Arterie angelegt; centralwärts davon war das ganze Lumen auf eine sehr kurze Strecke von fibrillärem, gefässreichem Bindegewebe ausgefüllt, dessen Gefässe durch Lücken in der Media gerade an der Ligaturstelle in ausgedehnter Verbindung mit den äusseren standen. Weiter ab von der Ligatur tritt im Centrum ein Lumen auf, welches allmählich weiter wird. In seinem Beginn befindet sich etwas Blutcoagulum, sehr reich an Lymphkörperchen. Das Gewebe, welches dieses Lumen umgibt, ist gleich der oben geschilderten Auflagerung, aber von viel grösserer Dicke. Es erstreckt sich in einer Länge von mehreren Centimetern gegen den Arcus Aortae zu, ist 0,5 Mm. breit in der Nähe der Ligatur und nimmt allmählich an Dicke ab. Die früher beschriebenen zwei Schichten sind vorhanden, aber die Grenze zwischen beiden ist nicht scharf. Die Schicht von Spindelzellen ist viel dicker als in dem früheren Präparate. Die äussere Schicht enthält runde Kerne, das Zellprotoplasma ist nicht deutlich; man erhält vielmehr den Eindruck einer Grundsubstanz von feinkörniger Beschaffenheit, stellenweise mit Fettkörnchen infiltrirt, in welche runde Kerne eingebettet sind. In dieser enormen Auflagerung waren, trotz künstlicher Injection, keine Spuren von Gefässen sichtbar. Die Arterienhäute selbst sehen ganz unverändert aus, die Adventitia ist reich an Gefässen, in der Media sind keine zu sehen.

Dass diese Auflagerungen sich im Laufe der Zeit zu gut ausgebildetem Bindegewebe umwandeln, geht daraus hervor, dass Prof. Kocher

in Präparaten vom Alter eines Jahres eine wandständige Lage von gefässhaltigem Bindegewebe mit einem centralen Lumen gefunden hat.

4. Ein Präparat von 155 Tagen (Femoralis eines Hundes) zeigt in grösster Entfernung von der Ligatur eine sehr unregelmässige Form. Die Verdickung der Intima war nur auf einer Seite vorhanden, hier sehr bedeutend, und ragte mit convexer Fläche in das Lumen hinein. Näher der Ligaturstelle ist sie ringsherum vorhanden und füllt bald den grössten Theil des Lumens aus. Die Ausfüllungsmasse besteht aus Bindegewebe, dessen Grundsubstanz nahe an der Intima ziemlich homogen ist und kernhaltige Gebilde enthält von spindel- oder sternförmiger Gestalt, je nach der Zahl ihrer Ausläufer; diese sind ziemlich gleichmässig im Gewebe zerstreut. Nach dem Lumen zu nimmt die Zahl der Kerne zu, die Grundsubstanz sieht fibrillär aus; Fibrillen und Kerne verlaufen parallel dem Lumen. Da wo das Bindegewebe in dünner Schicht auf der Intima liegt, ist nichts von Capillaren zu sehen, nur in den dicken Schichten sind dieselben vorhanden, aber auch hier ziemlich spärlich. Sie gehen vom Lumen aus und verbreiten sich netzförmig im Gewebe, dessen Bündel ihnen parallel verlaufen.

Was die Frage anlangt, aus welchen Elementen das neugebildete Gewebe entsteht, so muss ich zugeben, dass einige in den neugebildeten Schichten vorkommende Bilder, wenn nur Lage und Form der Zellen zu berücksichtigen wären, sehr gut durch Endothel-Proliferation zu erklären sein würden, aber für andere ist dies kaum möglich. Denn Bilder von proliferirenden Zellen sind nirgend zu sehen, sogar nicht in den jüngsten Präparaten, wo dieser Theilungsprocess der Endothelien am lebhaftesten zu erwarten war.

Um ein sicheres Urtheil zu gewinnen über den Antheil, welchen das Endothel bei der Bildung dieser Schicht nimmt, musste jenes einer speciellen Untersuchung unterworfen werden. Cornil und Ranvier geben an, dass 24 Stunden nach der Unterbindung die Endothelien anschwellen, dass ihre Kerne sphärisch werden und einige Zellen mehr als einen Kern enthalten. Leider sagen sie nicht, mit welcher Methode sie solche Bilder erhalten haben. Um dieses proliferirende Endothel zu sehen, habe ich eine ganze Reihe von Präparaten in frischem Zustande, sofort nach dem Tode des Thieres im Blutserum desselben untersucht; 1½, 2, 4 Stunden u. s. w. bis 8 Tage nach der Operation. Die Unterbindungen wurden an der Art. femoralis vom Kaninchen gemacht. In allen 29 Präparaten war normales Endothel zu sehen und auch Endothel mit Fettkörnchen. Präparate, welche älter als 20 Stunden sind, zeigen ausserdem Endothelien mit verlängerten Kernen und einige freiliegende Kerne.

Trotz sehr sorgfältiger Untersuchung wurde also nichts gefun-

den, was auf Proliferation hindeuten kam. Die Kerne sind überall rundlich oval oder verlängert, keine einzige Endothelzelle enthält mehr als einen Kern. In Folge dessen ist es mir unmöglich, eine Proliferation des Endothels anzunehmen. Die Endothelien mit feinkörniger Zellsubstanz und verlängerten Kernen werden eher an einen Zerfall denken lassen wegen der Aehnlichkeit mit dem Befunde in doppelt unterbundenen Arterien.

Nach diesen Experimenten kann ich entschieden nicht das Bindegewebe des definitiven Thrombus von Endothelwucherung ableiten.

Prüfen wir die entgegenstehenden Angaben der genannten Forscher.

Zunächst hat Thiersch[1]) in kleinen durchschnittenen Gefässen auf der Injectionsmasse von Gelatine verschieden gestaltete Zellen gesehen, zum Theil mit 2 Kernen, welche er als gewuchertes und abgehobenes Endothel ansieht. Allein wie die directen Beobachtungen von Zahn lehren, tritt unter diesen Bedingungen eine Anhäufung von farblosen Blutkörperchen an der Verwundungsstelle ein, durch welche das Lumen völlig verschlossen wird. Es scheint mir in den Mittheilungen von Thiersch nichts enthalten zu sein, welches diese Deutung ausschliesst.

Durante will Proliferation nach Cauterisation von Venenwandungen mittelst glühenden Metalldrahtes gesehen haben, allein nach Zahn's erwähnten Untersuchungen bilden sich nach jedem Reiz, mechanischem, thermischem, chemischem etc., Anhäufungen von farblosen Blutkörperchen auf der Intima. Nach doppelten Unterbindungen hat Durante an den Ligaturstellen auf der Intima runde Elemente gesehen, welche er wiederum für verändertes Endothel erklärt.

Da er aber an der gleichen Stelle in den übrigen Häuten Eiterkörper, die er von aussen einwandern lässt, findet, so liegt, wie ich glaube, kein Grund vor, die Zellen auf der Intima anders aufzufassen; ich verweise auf meine Mittheilung über doppelt unterbundene Arterien.

In ganz ähnlicher Weise sind auch die Angaben von Baumgarten zu erklären. Nach Reizung von Venen bekommt er ein „kubisches Endothel", welches er als Beweis dafür ansieht, dass die Endothelien nach solcher Behandlung in progressiver Richtung sich zu verändern vermögen.

Cornil und Ranvier erwähnen nur die Proliferation ohne weitere Erklärung; ich kann nur wiederholen, dass ich nie solche Bilder erhalten habe und verstehe nicht, worauf die Verschiedenheit dieses Befundes beruht.

1) Pitha und Billroth. I, 2. 553.

Riedel gibt nicht an, Bilder von proliferirenden Zellen gesehen zu haben; er nimmt alle die spindelförmigen Zellen, welche auf der Intima liegen, oder in das Lumen einsprossen, für ein Product der Wucherung von Endothelzellen. Sich allein auf Form und Lage von Zellen zu stützen, um ihre Entstehung zu erklären, scheint mir aber nicht genügend.

Zunächst untersuchte ich nunmehr die Frage, ob hier eine Einwanderung von Lymphzellen von aussen her anzunehmen ist. Zu diesem Zwecke wurden Zinnober-Präparate untersucht und zwar die Thromben peripher und central von den Ligaturen der doppelt unterbundenen Arterien; ausserdem noch einfach unterbundene Arterien, nach 6, 7, 14, 21, 28 Tagen, in einer ununterbrochenen Reihe von Schnitten.

Diese Präparate gaben folgende Resultate. Im Lumen, sowie in den aufgelagerten Schichten der Intima war niemals Zinnober zu finden, in der Adventitia immer, besonders in der Nähe der Unterbindungsstelle. In sieben Präparaten war die Media vollständig frei von Zinnober, in dreien war eine Zellinfiltration und Zinnober in den äusseren Schichten der Media, in der Nähe der Ligaturstelle vorhanden.

Durch diese Versuche ist also auch eine Theilnahme von aus der Umgebung eingewanderten Lymphzellen an der Bildung der Verdickungen der Intima ausgeschlossen. An der Ligaturstelle allein, wo die Entzündung in der Umgebung manchmal sehr stark ist und die Arterienwandungen verletzt sind, können sie vielleicht in Betracht kommen.

Ein gleiches Resultat haben Durante, Cornil und Ranvier gehabt.

Seit den Untersuchungen von Bubnoff hat man vielfach sich damit begnügt, die Erfahrungen, welche bei doppelt unterbundenen Arterien gewonnen wurden, direct auf die einfachen Unterbindungen zu übertragen. Dies ist, wie ich glaube nachgewiesen zu haben, durchaus nicht statthaft. Denn die Folgen der doppelten Unterbindungen sind durchaus andere wie die der einfachen. Im ersten Falle wird das Lumen von der Circulation abgeschlossen, im zweiten bleibt es derselben fast vollständig zugängig. Dort geht die Gefässwand nach und nach vollständig zu Grunde, hier bleibt sie vollständig normal erhalten mit Ausnahme in der unmittelbaren Nähe der Ligatur.

Dass die anderen Elemente der Arterienwandungen die Organisation nicht befördern, geht aus Folgendem hervor.

Die Intima der Arterien, welche ich benutzte, besteht nur aus der Membrana elastica und Endothel; sie besitzt also keine weiteren Elemente, welche diese Auflagerungen von Zellen bedingen könnten. Darin stimme ich mit Baumgarten überein.

Die Media ist manchmal an der Unterbindungsstelle sehr stark verändert, zerrissen, mit Zellen infiltrirt und in späteren Stadien durch neugebildetes Gewebe ersetzt, aber diese Veränderungen befinden sich nur in der unmittelbaren Umgebung der Ligatur, in geringer Entfernung davon nimmt die Media wieder ihr normales Aussehen an, während die Auflagerungen im Lumen sich mehrere Centimeter weiter erstrecken können.

Wenn die Elemente der Adventitia oder die farblosen Blutkörper der Vasa vasorum die Auflagerungen bedingen sollten, so müssten diese Zellen nothwendiger Weise, um die innere Fläche der Intima zu erreichen, durch Media und Intima durchwandern, aber wie früher gesagt, sieht man in der Media nur die Muskelkerne in gewöhnlicher Anordnung und keine Spuren von anderweitigen Elementen. Auerbach, welcher dies auch bemerkte, sieht darin keine Widerlegung seiner Ansichten; ich kann dem nicht beistimmen und bin vielmehr überzeugt, dass, wenn eine Auswanderung aus den Vasa vasorum die Auflagerung bedingen würde, auch Anomalien in Media und Adventitia vorhanden sein müssten.[1])

Die Verdickungen der Intima kommen also zu Stande, ohne Betheiligung der drei Häute und ohne Einwanderung von aussen. Auf welche Weise aber ist ihre Entstehung zu erklären?

Vor einiger Zeit hat Zahn[2]) durch directe Beobachtungen an Gefässen des Mesenteriums von Fröschen nachgewiesen, dass die farblosen Blutkörper, welche sich im strömenden Blute befinden, einen grossen Antheil nehmen an verschiedenen Veränderungen der Gefässwand, ohne jedoch speciell die Unterbindungen zu berücksichtigen.

Könnten nicht diese Elemente an der Bildung des neuen Gewebes einen grösseren Antheil nehmen, als bis jetzt angenommen wurde?

Die Betrachtung einer grossen Anzahl von Präparaten hat mich entschieden zu der Ansicht gebracht, dass die weissen Blutkörper des im unterbundenen Gefässe kreisenden Blutes

1) Uebrigens muss ich hier bemerken, dass es mir trotz sehr zahlreicher Injectionsversuche niemals geglückt ist, bei Hunden an Carotis und Femoralis in der normalen Media Blutgefässe nachzuweisen, obgleich sie in denselben Fällen in der Adventitia sowie im permanenten Thrombus sehr reichlich injicirt waren.

2) Virchow's Archiv. 1875. Bd. 62.

als Quelle des organisirten Gewebes anzusehen sind; man erhält auch so die beste Erklärung für die verschiedenen Bilder.

Einen exacten Beweis für diese Annahme zu liefern bin ich nicht im Stande; dieser könnte nur durch directe Beobachtung gegeben werden.

Die früher erwähnten Präparate, welche in frischem Zustande auf Endothelwucherung untersucht wurden, ergaben nach dieser Richtung hin einige Anhaltspunkte. In allen Präparaten über 14 Stunden waren nämlich beständig weisse Blutkörper im Lumen vorhanden, manchmal in ziemlich grosser Menge. Es fanden sich Haufen von feinkörnigen Massen vor, welche im Ganzen ziemlich gleichmässig aussehen, aber an ihren Rändern die Contouren von runden Zellen deutlich erkennen liessen; farblose Blutkörper in geschwollenem Zustande und stark feinkörnig bilden eine Uebergangstufe zu solchen Massen. In einem Präparate war ein ziemlich grosses Häutchen von normalem Endothel, auf welchem zahlreiche farblose Blutkörper zerstreut waren. In 2 Präparaten waren Häutchen von polyedrischen Zellen, deren Anordnung an die des Endothels erinnerte; die Form, das Aussehen sprachen eher für veränderte weisse Blutkörper. Diese letzten bilden die Auflagerung auf der Intima.

Ebenso ist auch die Oberfläche des an der Ligaturstelle befindlichen Blutcoagulums theilweise mit farblosen Blutkörpern bedeckt, wie man sich bei der Untersuchung in frischem Zustande überzeugen kann.

So fand sich an einem $2^1/_2$ Tage alten Präparate einer Carotis ext. von einem Hunde ein Blutcoagulum, ca. 1 Ctm. lang, welches nicht bis an den nächstabgehenden Ast reichte, das Lumen bei Weitem nicht ausfüllte. Es war an der Ligaturstelle mit der Gefässwand verwachsen und bestand meistens aus rothem Blutcoagulum; an dem freien Ende jedoch war ein stecknadelkopfgrosser Theil weisslich. Diese Stelle besteht aus der früher beschriebenen feinkörnigen Masse, an deren Rändern die Contouren von weissen Blutkörpern deutlich zu erkennen waren; im Lumen war noch flüssiges Blut.

Ausser den früher erwähnten Resultaten ergaben die Zinnober-Präparate an Schnitten Folgendes, was sich für obige Anschauungen verwerthen lässt.

Es sind deutlich farblose Blutkörper im Lumen auf der Intima vorhanden. Sie liegen einzeln, oder in Anhäufungen oder in einer feinkörnigen Masse eingebettet, oder endlich mit rothen Blutkörpern gemischt. Sie sind von ungleicher Grösse, mit deutlichem Kerne versehen; die grösseren Zellen haben hier und da 2—4 Kerne; an-

dere haben ein feinkörniges Aussehen. An einigen Stellen sind sie stärker abgeflacht und zeigen die gewöhnliche scharfe Begrenzung nach dem Lumen hin; aber man kann doch hier einen allmählichen Uebergang von runden in leicht abgeflachte, ovale und von diesen wieder in stark abgeflachte Zellen hier und da sehen.

Das Blutcoagulum, welches in keinem dieser Fälle das Lumen obturirt, ist gewöhnlich nach einer Seite oder fast rings herum von feinkörnigen Massen umgeben, in welchen stellenweise durch Tinction Kerne zu entdecken sind. Ausserdem sind hier und da viele runde Zellen im Blutcoagulum nachweisbar.

Auch nach 127 Tagen, wo schon die Auflagerung auf der Intima zu gefässhaltigem Bindegewebe umgewandelt ist, fand sich im verengten Lumen eine grosse Anhäufung von farblosen Blutkörpern, welche einen grossen Theil desselben ausfüllten.

Diese Präparate beweisen, dass im Lumen von unterbundenen Gefässen viele Lymphkörper sich anhäufen, wie auch Riedel erwähnt, abgesehen von denen, welche im Coagulum eingeschlossen sind.

Es war ferner nothwendig, die Zellen, aus welchen die Auflagerung besteht, noch von der Fläche zu sehen. Zu diesem Zwecke wurden Carotiden von Hunden unterbunden, nach ihrer Herausnahme mit Silber behandelt und auf Flächenschnitten untersucht.

Es zeigte sich hierbei, dass die Zellen eine sehr unregelmässige Grösse und vieleckige Form darbieten. Ihre Grenzen sind durch scharfe, schmale Linien gekennzeichnet. Ihre Form entspricht gar nicht der des normalen Endothels. Nahe an der Ligatur ist durch diese Schicht hindurch nichts von Intimafaltungen zu sehen, woraus auf eine ziemliche Dicke jener geschlossen werden kann; erst in einiger Entfernung wird die Zeichnung der Intima sichtbar. Diese Zellen gehen weiter über in das normale Endothel. Was die Form und Anordnung anbelangt, so stimmen diese Zellen vollständig mit denen überein, welche nach Versilberung an der Oberfläche von Arterienwunden in früheren Stadien zu sehen sind. Unter letzteren Bedingungen entstehen sie sicher aus Lymphzellen und dieses muss wohl auch hier der Fall sein.

Zwischen Grösse und Form des permanenten Thrombus einerseits und Entfernung und Lage des nächsten oberhalb abgehenden Astes andererseits besteht eine enge Beziehung.

Es wird angenommen, dass der temporäre Thrombus bis zum ersten Seitenast reicht; dies ist nicht immer der Fall, aber wohl gilt

es für den permanenten Thrombus, d. h. die von der Ligaturstelle an beständig an Dicke abnehmenden Auflagerungen der Intima reichen bis dahin; folglich ist seine Länge abhängig von der Entfernung zwischen Ligatur und dem nächsten Ast. Wenn also die Ligatur direct unterhalb eines starken Astes angelegt wurde, so bildet sich fast kein neues Gewebe auf der Intima.

Was die Form anbelangt, so ist das Lumen manchmal central, das heisst rings umgeben von einer gleich dicken Schicht von neugebildetem Gewebe. In anderen Fällen ist es excentrisch, also die Verdickung nicht gleichmässig. In anderen Fällen wiederum ist das Lumen nur zum Theil durch das neugebildete Gewebe, im anderen Theile von normaler Arterienwandung begrenzt.

Tschausoff[1]) macht auf diese letzte Form aufmerksam; er erklärt sie, entsprechend seiner Idee, dass die Gefässwände selbst das neue Gewebe liefern, durch atheromatöse Entartung oder mangelhafte Ernährung der Arterienwand. Ich kann dem nicht beistimmen; zunächst konnte ich von Atherom nie etwas sehen; dann erkannte ich, dass diese Formverschiedenheit in Zusammenhang mit der Lage des nächstabgehenden Astes steht, welcher um so mehr Einfluss hat, je näher er der Ligatur liegt. Wenn er sehr nahe liegt, dann ist das neue Gewebe ganz einseitig; bei einiger Entfernung ist das Lumen excentrisch oder central.

Zur Bestätigung dieser Annahme gebe ich einige Präparate als Beispiel.

Carot. com. eines Hundes. Ligatur weit vom Arcus aortae, von welchem die Carotis unter rechtem Winkel abgeht. Thrombus mehrere Ctm. lang, Lumen central (Taf. V. VI Fig. 2 *a*).

Die Ligatur war direct vor der Abgangsstelle der Thyreoidea sup., welche unter spitzem Winkel abgeht, angelegt. In dem peripheren Theil ist der Thrombus sehr kurz, nur ein paar Schnitte lang obturirend, von da an nur auf einer Seite vorhanden und zwar dem abgehenden Ast gegenüber (Taf. V. VI Fig. 2 *b*).

Femoralis eines Hundes. Nächster Ast ziemlich entfernt, unter spitzem Winkel abgehend. Thrombus lang, Lumen excentrisch (Taf. V. VI Fig. 2 *c*).

An Kaninchen sind diese Verhältnisse noch besser zu sehen, weil die abgehenden Aeste dicht hinter einander liegen.

Centraler Thrombus, 21 Tage alt. Seitenast sehr nahe. Thrombus ganz kurz, ein paar Schnitte obturirend, dann einseitig (Taf. V. VI Fig. 3 *a*).

Peripherer Thrombus von 21 Tagen; ein ganz kleines Gefäss geht direct hinter der Ligatur ab. Bis zu demselben das Lumen durch Binde-

1) Archiv f. klin. Chirurgie. XI, 184. 1869.

gewebe verschlossen, peripher vom abgehenden Ast die Verdickung nur einseitig. Lumen excentrisch. Etwas weiter eine neue kurze Verdickung gegenüber einem abgehenden Ast. Noch eine Strecke weiter dritter abgehender Ast und ihm gegenüber eine neue aber nur sehr kurze Verdickung (Taf. V. VI Fig. 3 *b*).

Centraler Thrombus, 14 Tage alt; grosser abgehender Ast nahe der Ligatur. Ganz kurzer obturirender Thrombus, weiterhin einseitig (Taf. V. VI Fig. 3 *c*).

In anderen Präparaten, wo der Seitenast ziemlich entfernt ist, war der Thrombus lang, das Lumen central oder etwas excentrisch.

An und für sich hat natürlich die Lage des Collateralgefässes nichts mit der Thrombusbildung zu thun, sondern nur insofern als sie einen Einfluss ausübt auf das in ihm fliessende Blut.

In welcher Weise das fliessende Blut bei der Organisation betheiligt ist, darüber möchte ich folgende Hypothese aufstellen. Wenn wirklich die weissen Blutkörper desselben die Organisation bedingen, so ist eine vollständige Stase in dem unterbundenen Gefässe undenkbar und warum soll sie auch bestehen? Das Blutcoagulum füllt ja gewöhnlich nicht das ganze Lumen aus, ist manchmal sehr klein; es bleibt ein Raum übrig, welcher flüssiges Blut enthält.

Dass diesem flüssigen Blute Bewegungen mitgetheilt werden, ist ganz natürlich; es können sogar a priori einige Vermuthungen über deren Natur aufgestellt werden. Es kann z. B. eine oscillatorische Bewegung vermuthet werden bei der Systole und Diastole, während welcher die Annahme einer alternirenden Erweiterung und Verengerung des unterbundenen Gefässes wenigstens in einem Theile desselben ganz rationell erscheint. Andererseits ist eine wirbelnde Bewegung denkbar, verursacht durch das vorbeifliessende Blut vom Stamm zu den Collateralästen. Gerade für diese Bewegungen muss die Lage der Gefässe von Wichtigkeit sein.

Für diese Annahme, die vom physikalischen Standpunkte aus nicht irrationell erscheint, finde ich eine kleine Bestätigung in der Arbeit von Zahn.

Er gibt an [1]), dass nach der Unterbindung einer Arterie das Lumen blutleer wird; aber kaum ist es leer, so dilatirt es sich plötzlich wieder, indem es von den Aesten aus wieder gefüllt wird. Hierauf beginnt die Einleitung des Collateralkreislaufes und der Hauptstamm entleert sich von Neuem u. s. f.

In einer Vene [2]), einem Verbindungsast zwischen zwei anderen, in welcher durch Reiz auf die Wandung an einem Ende ein Ver-

1) Virchow's Archiv. Bd. 62. 1875. S. 113.

2) Ebenda. S. 199.

schluss durch weisse Blutkörper bewirkt wurde, strömt das Blut unter wirbelnden Bewegungen von der anderen Seite ein und füllt sie prall. Hierauf werden in dieselbe mehr und mehr farblose Blutkörper hineingewirbelt.

Pitres[1]) gibt an, oscillatorische Bewegungen gesehen zu haben in dem Blute von Mesenterialvenen nach der Unterbindung, also selbst da, wo die Triebkraft des Herzens am allergeringsten sich geltend macht.

Diese Circulationsverhältnisse müssen von äusserster Wichtigkeit sein für die Entstehung des neugebildeten Bindegewebes, namentlich wenn meine oben erwähnte Ansicht richtig ist, dass dieses Gewebe von den farblosen Blutkörperchen des im Lumen des unterbundenen Gefässes strömenden Blutes ausgeht; erstens bringt letzteres das nöthige Bildungsmaterial, zweitens unterhält es die Ernährung des neugebildeten Gewebes, bis eine regelmässige Circulation hergestellt wird, durch die Communication der neugebildeten Capillaren an der Ligaturstelle mit denen von aussen.

Diese Annahme erklärt die bald schnellere bald langsamere Entstehung von gefässhaltigem Bindegewebe.

Da, wo die Strecke zwischen Ligatur und Collateralen lang ist, ist eine mangelhafte Circulation und Ernährung, eine sehr langsame Organisation; dabei kann eine überflüssige Anhäufung von Bildungsmaterial vorhanden sein.

Da, wo sie sehr klein ist, ist die Geschwindigkeit des vorbeifliessenden Blutes gross, die Zellen haften nur da an, wo die Wandung zerrissen ist und an der dem abgehenden Aste gegenüberliegenden Wand; also genügende Ernährung, wenig Bildungsmaterial.

Eine mittelgrosse Entfernung bietet die günstigsten Verhältnisse für eine schnelle und vollkommene Organisation. Das habe ich an meinen Präparaten gut beobachten können.

Die erschwerte Organisation in atheromatösen Arterien ist erklärlich durch den Mangel an Elasticität der starren Röhren, welche den Zu- und Rückfluss des Blutes nicht zu befördern im Stande sind.

Werden die farblosen Blutkörperchen durch das einströmende Blut eingeführt, wobei ihre amöboide Bewegung und ihre Fähigkeit, an Gefässwänden festzuhaften, nicht zu vergessen ist, so dringen sie in die Gefässwand ein da, wo Läsionen in der Intima und Media sind, oder lagern sich auf der unversehrten Intima ab. Dadurch verschwindet die Media an der Ligaturstelle vollständig oder unvoll-

1) a. a. O. S. 199.

ständig und wird durch neugebildetes Narbengewebe ersetzt. Letzteres entspricht durchaus dem Gewebe der Auflagerungen auf die Intima und ist in ununterbrochenem Zusammenhange damit, enthält ebensolche Pigmentkörner. In Folge dessen kann man doch eher eine einfache Infiltration von weissen Blutkörpern und eine nachfolgende Umwandlung in Bindegewebe annehmen, als eine Proliferation der autochthonen Elemente der Gefässwand.

Dass unter Umständen diese Zelleninfiltration und die der Umgebung der Ligatur sich vereinigen und Vereiterung, Perforation und Nachblutung veranlassen können, ist klar. Fälle, wo die Media durch die Ligatur wenig lädirt, nur einfach zusammengedrückt war, und in Folge dessen die Menge des neugebildeten Gewebes in ihr sehr gering blieb, habe ich Gelegenheit gehabt, zu sehen.

Die Auflagerungen auf der Intima beginnen an der Unterbindungsstelle und wachsen beständig in Dicke und Länge. Die tieferen Schichten werden durch frische oberflächliche bedeckt, diese wieder durch neue u. s. w. Diese Entstehung erklärt, warum die Auflagerung immer am dicksten ist an der Ligaturstelle und von da beständig abnimmt. Die Abplattung der Zellen an der Oberfläche wird vielleicht durch die Bewegungen des Blutes bedingt.

Die tieferen Schichten wandeln sich um in ein homogenes kernführendes Gewebe. Die dem Lumen anliegende Schicht und die Stellen, welche Capillaren führen, gehen über in fibrilläres Bindegewebe mit regelmässig angeordneten spindelförmigen Kernen. Da, wo Capillaren gar nicht vorhanden sind, können die angehäuften Zellen 56 Tage nach der Ligatur noch als solche erhalten sein und eine fettige Degeneration zeigen.

Die Capillaren entstehen früher und sind reichlicher da, wo die Collateralgefässe nicht in zu grosser Entfernung sind, weil hier die Circulationsverhältnisse günstig sind. Sie dringen vom Lumen aus in das Narbengewebe hinein und communiciren an der Ligaturstelle mit denen von der Adventitia und Umgebung. Da, wo die Circulationsverhältnisse sehr schlecht sind, kann der Thrombus nur an der Ligaturstelle selbst sehr gefässreich sein, während in geringer Entfernung davon nichts von Capillaren in der Auflagerung zu sehen ist. Solche Präparate begründen die Vermuthung, dass unter solchen Verhältnissen die Gefässentwickelung hauptsächlich von den Vasa vasorum der Adventitia und Umgebung ausgehen kann.

Was das Blutcoagulum anbelangt, so ist es schwierig, mit Sicherheit zu sagen, was daraus wird. Dass ein Theil, manchmal in grosser Menge, als Blutpigment zurückbleibt, kann man fast an jedem per-

manenten Thrombus sehen. Die Ansicht von Weber und Billroth, dass das neue Gewebe von den weissen Blutkörpern des Thrombus gebildet wird, scheint mir unannehmbar. Im Coagulum sind wenig Zellen eingeschlossen, sie liegen eingegraben in eine starre Masse, mit den allerschlechtesten Ernährungsverhältnissen und sollen doch eine progressive Metamorphose durchmachen und eine enorme Masse von Zellen erzeugen. Langhans[1]) hat gefunden, dass in Extravasaten die eingeschlossenen weissen Blutkörper ihre Contractilitiät verlieren, sich auflösen und resorbirt werden. Die Verhältnisse in Blutcoagula ausserhalb und innerhalb von Gefässen scheinen mir ziemlich gleich zu sein.

Bilder, wie sie Rindfleisch beschreibt, habe ich nie gesehen.

Mit der Annahme, welche ich hier mitgetheilt habe, sind die Ursachen der sehr wechselnden Verhältnisse in Grösse, Form und Aussehen von permanenten Thromben, die ungleiche Zeitdauer ihrer Organisation, die erschwerte Organisation in atheromatösen Gefässen, die Entstehung von Perforation der Gefässwand leicht erklärlich; sogar das unglückliche Fibrin, welches Riedel so unbequem findet für seine Endothelhypothese, steht hier gar nicht im Wege. Je mehr Thatsachen eine Ansicht zu erklären im Stande ist, um so näher ist sie der Wahrheit.

III. Einschnitte in Arterien.

Experimentelle Untersuchungen über die Folgen, welche die Verwundung von Arterien nach sich ziehen, über die Art der Heilung von solchen, liegen, trotz der grossen praktischen Bedeutung dieser Frage, fast nicht vor. Nur Beale und Lee sind meines Wissens die Einzigen, welche einige Experimente angestellt haben.

Ich habe die Operation an Carotiden, Femoral- und Brachial-Arterien von grossen Hunden auf folgende Weise ausgeführt. Nach Blosslegung der Arterie und Eröffnung ihrer Scheide wurde mit einem spitzen Bistouri ein Einstich von 1—4 Mm. in der Längsrichtung in ihre Wandung gemacht, sofort mit dem Finger in loco comprimirt und während des Zunähens der Wunde die Compression centralwärts ausgeführt.

Die centrale Compression während des Einschneidens ist unbequem, weil, falls das Gefäss leer ist, die gegenüberliegende Wand der Arterie leicht mit verletzt werden kann, was auch einige Male

1) Virchow's Archiv. Bd. 49. 1870.

geschehen ist. Nur an der Carotis wurde immer eine Schieberpincette centralwärts angelegt, weil das Blut, das von der Peripherie her zurückströmt, völlig genügt, um die Arterienwandung auseinander zu halten.

Die Schliessung der Wunde habe ich auf dreifache Weise ausgeübt. In einigen Fällen wurde nur die Haut bei der Naht gefasst. Hierbei bekommt man eine sehr bedeutende subcutane Hämorrhagie und eine stark klaffende Wunde in der Arterie. In anderen Fällen wurden zuerst die tiefen Schichten mit Catgut zusammengenäht und eine zweite oberflächliche Naht für die Haut allein angelegt. Auf diese Weise wird die Ausbreitung des Extravasates in dem Unterhautzellgewebe etwas beschränkt, was sehr wichtig ist für die Heilung der Wunde; denn die Hunde vertragen viel besser eine bedeutende freie Hämorrhagie als ein grosses Extravasat. Wieder in anderen Fällen wurde die Wunde der Arterienscheide zuerst zugenäht (das Anlegen der Suturfäden geschah vor dem Anschneiden der Arterie) und nachher Haut und Fascie mit einer oberflächlichen Naht. Dieses Verfahren ergab eine auffallend kleine Hämorrhagie, schnelle Heilung und geringe Klaffung der Arterienwunde.

Nach der Operation, während welcher die Hunde mit Morphium narcotisirt waren, wurde noch eine Zeit lang comprimirt. Ich versuchte, an den Extremitäten Compressivverbände anzulegen, aber mit wenig Erfolg; gewöhnlich wird alles abgerissen.

In den meisten Fällen haben die Hunde diese Operation sehr gut vertragen und sich nachher sehr schnell erholt; die Hautwunde heilte vielfach per primam. Kein einziger Hund ist direct an Hämorrhagie zu Grunde gegangen. Von 35 Experimenten sind 32 glücklich verlaufen. Nur 2 Hunde sind an Verjauchung des Extravasates gestorben, ein dritter bekam eine Phlegmone.

Ich muss noch meinen besten Dank ausdrücken den Herren Cand. med. Ganguillet und Glaser für ihre freundliche Hülfe bei der Ausführung dieser Experimente.

Nach Eröffnung der Arterie entsteht eine Hämorrhagie, welche manchmal sehr gewaltig ist. Nur ganz frische Präparate konnten Aufschluss darüber geben, auf welche Weise die Blutung zum Stillstand kommt und es wurden daher Wunden von ½, 1, 2, 3, 4 etc. Tagen untersucht, welche ziemlich übereinstimmende Resultate ergaben. In allen (s. Taf. V. VI Fig. 4—7) klaffen die Wundränder der Arterienwand um so stärker, je länger der Einschnitt ist und am meisten in der Mitte desselben. Die Wund-

ränder sind gewöhnlich nach aussen zu etwas umgeschlagen und comprimirt, die elastischen Streifen der Media sind einander näher gerückt, im Uebrigen aber sehen sie ganz normal aus. In ein paar Fällen waren die Fasern der Media an dieser Stelle aus einander gedrängt und zwischen ihnen fand sich Extravasat und Zelleninfiltration.

Die Wunde selbst ist nun durch ein eigenthümliches, unten genauer zu beschreibendes Gewebe geschlossen, welches an den Schnitträndern von Adventitia, Media und Intima fest anhaftet. Die Art und Weise, wie es mit den durchschnittenen Häuten der Arterienwand in Verbindung tritt, entspricht, wie schon ein rascher Blick auf die Abbildungen (Taf. V—VII Fig. 4—7 u. 11) zeigt, völlig dem Verhalten, welches das später hier vorhandene Bindegewebe darbietet. Bei der definitiven Heilung wird also dieses Gewebe durch Bindegewebe ersetzt. Das Hauptinteresse bei dieser ganzen Untersuchung beansprucht daher gerade dieses Gewebe, seine Entstehung und die Art seiner Umwandlung in Bindegewebe.

Was die gröberen Verhältnisse desselben anlangt (Taf. V. VI Fig. 4), so bildet es eine Masse, welche mit stark convexer Fläche nach aussen vorspringt und gegen das umgebende Bindegewebe scharf abgegrenzt erscheint. Nach innen zu ist die Grenze weniger scharf; an dem 1. und 2. Tage schliesst sich nämlich an dasselbe ein convex in das Lumen vorragender Pfropf an, der zum Theil eine grössere Menge von rothen Blutkörpern einschliesst. Das Lumen ist zu dieser Zeit zum Theil von einem fast ausschliesslich rothe Blutkörper enthaltenden Blutgerinnsel gefüllt, welches sich central und peripher von der Wunde auf einige Entfernung erstreckt. Dieser Pfropf und das Coagulum scheinen rasch zu verschwinden; nach 5 Tagen (Taf. V. VI Fig. 5) bildet das Verschlussmaterial nur noch einen Sack, mit seinen seitlichen Rändern in der beschriebenen Weise an die Schnittränder sich anschliessend, dessen mehr oder weniger grosse Höhle eine seitliche Aussackung des Arterienlumens darstellt; in dieser Form ist derselbe der Typus des Aneurysma spurium oder traumaticum.

Das Gewebe, welches diesen Sack bildet, ist am schönsten ausgebildet am 5. Tage (Taf. V. VI Fig. 7 u. 8). Es besteht aus einer homogenen oder ganz blassen und undeutlich körnigen Grundsubstanz, mit Hämatoxylin und Carmin sich färbend, in welcher feine Kanäle sich finden. Letztere sind scharf begrenzt und haben vielfach einen rundlichen Querschnitt, andere sind mehr spaltförmig. Ihr Durchmesser oder Breite ist sehr gering, sie beträgt durchschnitt-

lich 0,001 Mm. In regelmässigen Abständen sind in ihnen längliche stäbchenförmige Kerne enthalten, welche mit Hämatoxylin sich intensiv färben. Wahrscheinlich hängen diese Kanäle mit dem Lumen zusammen; doch habe ich, um nicht den Sack zu zerreissen, keine Injection versucht.

Ihr Verlauf ist sehr regelmässig, es ist derselbe der inneren und äusseren Oberfläche des Sackes parallel, d. h.: da der Sack an den Schnitträndern am dünnsten ist und von hier aus rasch an Dicke zunimmt, so divergiren also die Kanäle etwas nach der Convexität des Sackes hin. Man denke sich die Wand des Sackes von zahlreichen Bogenlinien durchzogen, welche alle an dem Schnittrande zusammentreffen, jede nach aussen gelegene Linie stärker gebogen und diese Linien an zahlreichen Stellen unterbrochen, so hat man ein Bild von der Anordnung dieser Kanäle.

Welche Entstehung hat nun dieser Sack? Die vortrefflichen Untersuchungen von Zahn [1]), die von Pitres [2]) wiederholt und bestätigt sind, stellen die Thatsache fest, dass nach Einschnitten und Einstichen in kleine Gefässe die weissen Blutkörper sich an die Schnittwunden anlegen und sich immer mehr anhäufen, bis der Verschluss erfolgt. Er gibt eine ausführliche Beschreibung des ganzen Vorganges.

Wir müssen demgemäss die farblosen Blutkörper als das Bildungsmaterial dieses Sackes ansehen; es gehört derselbe zu den weissen Thromben von Zahn.

Dies stimmt auch mit den Ansichten von Beale und Lee [3]) überein, welche ähnliche Experimente an Carotiden von Pferden machten. Sie fanden nach 3 Tagen im Lumen ein Gerinnsel, welches sich von der Wunde peripher und centralwärts 1—2 Zoll weit erstreckte. Ausserhalb der Arterie war ein grosses Extravasat, zwischen den Wundrändern und mit diesen verklebt ein fast farbloses Coagulum, welches in einem Falle in das Lumen hineinragte. Es hatte einen geschichteten Bau, war aber an einigen Stellen mehr homogen und enthielt viele weisse Blutkörper. Sie nehmen an, dass zuerst das Blut ausserhalb der Arterie gerinnt und nunmehr sich aus dem vorbeifliessenden Blute weisse Blutkörper an dieses Gerinnsel anlegen und den Verschluss zwischen den Wundrändern bedingen, dass also dieser Theil des Coagulums durch weisse Blutkörper gebildet wird. Sie weichen also von Zahn ab nur insofern

1) Virchow's Archiv. Bd. 62. 1875. S. 93.
2) Archiv. de Physiol. normale et pathol. 2. Serie.
3) Medico-Chirurgical Transactions. 1867. p. 477.

als nach letzterem der Pfropf während der Hämorrhagie entsteht und dieselbe bei kleinen Gefässen zum Stillstand bringen kann; bei ihnen soll er entstehen, nachdem die Hämorrhagie durch den Druck des Extravasates gestillt war.

Hinsichtlich der eigenthümlichen kernhaltigen Kanäle hatte Herr Prof. Langhans die Freundlichkeit, mir mitzutheilen, dass ein Gewebe von ganz gleicher Zusammensetzung in der menschlichen Placenta auf der placentaren Fläche des Chorions in den letzten Monaten der Schwangerschaft sich entwickelt. Hier entsteht es nach seinen Untersuchungen, deren ausführliche Veröffentlichung in der Zeitschrift für Anatomie und Entwicklungsgeschichte von W. His und Braune bevorsteht, theils aus dem mütterlichen Blute der intervillösen Räume, theils aus einem sehr zellreichen Gewebe, welches in der Mitte der Schwangerschaft an der genannten Stelle sich entwickelt. In beiden Fällen aber war Prof. Langhans zu der Ueberzeugung gekommen, dass die Grundsubstanz durch Zusammenfliessen des Zellprotoplasmas zu einer homogenen Masse gebildet wird, in welcher erst secundär von den Kernen aus die Kanäle entstehen.

Eine gleiche Entstehungsweise ist auch in diesem Falle denkbar. Die Thatsache, dass auch hier die Kanäle in dem Stadium der schönsten Ausbildung vom 5. Tage an nur kleine kernartige Körper enthalten, spricht dafür. Und ebenso lässt sich hierfür anführen, dass in den früheren Stadien die Kerne, noch von rundlicher Gestalt, vielfach direct in der Grundsubstanz liegen oder nur von einem schmalen hellen Hofe umgeben sind, der jedoch nach aussen nur ganz diffus begrenzt ist; oder es gehen von diesem hellen Hofe in der Richtung der späteren Kanäle helle Streifen ab, die sich von jenen nur durch eine ganz verwaschene Begrenzung unterscheiden. Von hier bis zu den scharf begrenzten Kanälen mit den länglichen stäbchenförmigen Kernen sind die Uebergangsstufen leicht zu erhalten.

Ist diese Hypothese richtig, so entstehen die Kanäle und Spalten erst secundär und nicht in Folge successiver Auflagerung neuer Fibrinschichten vom Lumen aus. Der weisse Thrombus, welcher nach Zahn in den Arterienwunden durch Agglomeration farbloser Blutkörper gebildet wird, würde also erst secundär einen geschichteten Bau annehmen.

Die geringe Zahl der Kerne in diesem kanalisirten Fibrin, wie ich es nach dem Vorgange von Prof. Langhans bezeichnen will, lässt vermuthen, dass entweder ein Theil der Kerne der farblosen Blutkörper zu Grunde geht, oder dass neben letzteren sich

noch andere Elemente, vielleicht sich rasch entfärbende rothe Blutkörper an der Bildung desselben betheiligen; letztere Vermuthung aufzustellen, wurde auch Prof. Langhans bei seinen Untersuchungen über die Placenta gezwungen.

Von obigem Bilde kommen nun einige Abweichungen vor. Das kanalisirte Fibrin ist am schönsten ausgebildet in den seitlichen Partien des Sackes und namentlich an seinen Rändern; an der Convexität sieht man vielfach keine länglichen Kanäle, sondern runde Räume mit eingeschlossenen Kernen und auch Zellen, letztere von der Grösse der farblosen Blutkörper.

Der im Lumen vorragende Pfropf, der in den ersten Tagen sich vorfindet, besteht in seinen äusseren Schichten ebenfalls aus kanalisirtem Fibrin, dessen Kanäle der Oberfläche parallel laufen; das Gleiche gilt von den tieferen Schichten, welche mit dem Sacke continuirlich zusammenhängen, sowohl mit Rücksicht auf die Grundsubstanz wie auf die Kanäle; in den mittleren wechseln einzelne Fibrinschichten mit Schichten von rothen Blutkörpern ab.

Was nun die Bedeutung dieses kanalisirten Fibrins für die Blutstillung anlangt, so scheint es mir nicht wahrscheinlich, dass dasselbe im Stande ist, eine bedeutende Hämorrhagie aus einem grossen Gefässe zum Stehen zu bringen. Jedenfalls wirkt hierbei der Druck der umgebenden Gewebe, namentlich des Extravasates und der Haut wesentlich mit, um dem fibrinösen Pfropf eine grössere Widerstandsfähigkeit gegenüber dem Blutdrucke zu verleihen. Ich verweise auf das, was ich oben über die Folgen der Naht der Arterienscheide mitgetheilt habe.

Durch die obigen Mittheilungen wird auch die Lehre vom Aneurysma traumaticum oder spurium wesentlich berührt. Ich habe schon früher den fibrinösen Sack, wie er sich am 5. Tage zeigt, als einen Typus dieser Form der Aneurysmen hingestellt. Die Genese desselben ist darnach sehr einfach und verständlich. Zuerst bildet sich durch Agglomeration farbloser Blutkörper der verschliessende Thrombus in der Arterienwunde und dieser wird in den ersten Tagen zu einem hohlen Sack umgebildet, dies erfolgt zuerst durch Resorption des Coagulums, welches von dieser Verschlussmasse aus in das Arterienlumen in Form eines Pfropfes hineinragt, dann wohl in Folge des Blutdruckes durch eine Ausweitung des Verschlussmaterials selbst. Mit dem bei der Verwundung entstehenden Extra-

vasat hat dieser Process also nichts zu thun. Das Aneurysma ist von Anfang an circumscript.

Ich kann daher der Schilderung von O. Weber[1]), welche sich bei Birch-Hirschfeld[2]) wiederholt, nicht beistimmen; denn nach ihm sind die traumatischen Aneurysmen anfänglich immer diffus und erst secundär soll sich durch Entzündung der Umgebung ein bindegewebiger Sack bilden, welcher dieses diffuse Aneurysma zu einem circumscripten abkapselt.

Mit meinen Untersuchungen scheint aber die Ansicht von Roser übereinzustimmen. Nach der unter seiner Leitung geschriebenen Dissertation von Hain[3]) ist das Aneurysma traumaticum von Anfang an circumscript und besteht aus einem fibrinösen Sack.

Auch Czerny[4]) hat diese Ansicht angenommen, gestützt auf Beobachtungen gerade aus der späteren Zeit.

Auch die Beobachtungen von Klebs[5]) sprechen ebenfalls für meine Auffassung. Nach ihm entsteht zuerst ein periarterielles Hämatom durch Gerinnung des Extravasates, welches später von dem Gefässlumen aus durch eine „auflösende" Kraft des arteriellen Blutes ausgehöhlt oder gleichsam angefressen wird; die äusseren Schichten bleiben dann als Sack des Aneurysma zurück. Klebs hat also ebenfalls Aneurysmen mit fibrinösem Sack beobachtet. Seine Auffassung der Genese desselben leidet aber an dem Fehler, dass er den primär die Wunde verschliessenden weissen Thrombus übersieht. So ist er denn, um seine Beobachtungen zu erklären, gezwungen, wieder das Extravasat zu Hülfe zu nehmen. Es lag dies damals nahe, da nach der früheren Lehre bei Blutungen zuerst die Gerinnung im Extravasat auftreten und sich von hier aus allmählich auf das Blut in der Wunde und schliesslich im Lumen der Arterie fortsetzen solle. Zahn aber hat uns gelehrt, dass diese Processe sehr verschieden sind, dass der Verschluss der Wunde durch einen besonderen Thrombus bedingt wird und durchaus nichts zu thun hat mit der Gerinnung des Extravasates.

Eine Folgerung aus den Beobachtungen von Zahn und den obigen Mittheilungen ist also, dass das Extravasat auch mit der ersten Bildung des Aneurysma traumaticum nichts zu thun

1) Pitha und Billroth's Chirurgie. II, 2. S. 145.

2) Lehrbuch d. path. Anatomie. I. Hälfte. 1876. S. 369.

3) Beitrag zur Lehre von Aneurysma traumaticum. Dissertation. Marburg. 1873. citirt von Czerny.

4) Virchow's Arch. Bd. 62. S. 464.

5) Beiträge zur pathol. Anatomie der Schusswunden. 1872. S. 122 ff.

hat, sondern dass letzteres auf Vorgänge zurückzuführen ist, welche ausschliesslich an dem die Wunde verschliessenden weissen Thrombus ablaufen.

Ich gehe nunmehr zur Besprechung des Vorganges über, durch welchen der fibrinöse Sack sich in Bindegewebe umwandelt.

Es zeigte sich in Präparaten von 5 bis 17 Tagen Folgendes. Nach vollständigem Verschwinden des Blutcoagulums im Lumen der Arterie und des Sackes lagern sich auf der Intima in der Umgebung der Wunde und auf der inneren Fläche des Sackes nunmehr allmählich immer dicker werdende Schichten von Zellen ab. Dieselben haben zuerst ganz das Aussehen von farblosen Blutkörpern, scheinen aber rasch an Volum nicht unbedeutend zuzunehmen, so dass ihr Durchmesser aufs Doppelte und mehr wächst; zugleich wachsen auch die Kerne. Dann verändert sich ihre Form, sie werden länglich, oval, allmählich abgeplattet und gehen in Formen über, welche sich von den Endothelien vorzugsweise nur durch ihre grössere Dicke unterscheiden.

Diese Zellen stammen unbedingt vom Lumen her, denn sie sind schon zu einer Zeit vorhanden, wo noch der fibrinöse Sack sehr gut erhalten ist und eine Einwanderung von aussen hindern würde.

Ziemlich rasch beginnt auch der Sack Veränderungen zu erleiden (Taf. V. VI Fig. 9 u. 10). Die in ihm enthaltenen früher erwähnten Kanälchen werden breiter und es treten in ihnen Zellen auf, die völlig den eben beschriebenen gleichen und offenbar auch vom Lumen aus eingewandert sind, denn sie finden sich in den inneren Schichten der Wand zuerst. Das Fibrin nimmt mit Zunahme der Zellen an Menge ab; es wird in schmale längliche unregelmässig begrenzte bandförmige Stücke aus einander gedrängt, welche allmählich völlig verschwinden und nunmehr einem Stadium Platz machen, in welchem an Stelle des Fibrins ausschliesslich Zellen vorhanden sind. Von einem Sack kann man dann nicht mehr sprechen (Taf. V. VI Fig. 6), denn in Folge der massenhaften Auflagerung von Zellen auf die Innenfläche seiner Wand ist sein Lumen verschwunden. Das Verschwinden des Fibrins erfolgt zuerst in den inneren Schichten und ferner an den Rändern des Sackes, wo er sich an die durchschnittenen Gefässhäute anlegt; hier ist seine Wand schon ausschliesslich aus Zellen zusammengesetzt, wenn an der Convexität noch reichliche Fibrinmengen in den äusseren Schichten sich vorfinden. Auf das

Stadium des „fibrinösen Sackes“ folgt also ein Stadium des „zelligen Sackes“. Daraus ergibt sich schon von vornherein, dass das Fibrin mit der Intercellularsubstanz des später vorhandenen Bindegewebes nichts zu thun hat, dass letztere nicht aus dem Fibrin hervorgeht.

Die Umwandlung der Zellen in Bindegewebe schildere ich nur kurz. Es verschwinden dabei zuerst die früher sehr deutlichen Grenzlinien der Zellen, das feinkörnige Protoplasma fliesst zu einer glänzenden fast homogenen Masse zusammen, in welcher die grossen ovalen Kerne noch völlig unverändert liegen, scheinbar von keinem Reste des Protoplasma umgeben. Dann wird diese homogene Masse fibrillär, zuerst undeutlich streifig; mit zunehmendem Alter aber werden die Fibrillen deutlicher und zugleich die Kerne kleiner.

Während dieser ganzen Umwandlung bilden sich auch Gefässe aus und zwar auf folgende Weise. Die ersten Spuren derselben muss ich in den Kanälchen des Fibrins sehen. Sowie dieselben mit der Einwanderung der Zellen weiter werden, findet man in manchen schon rothe Blutkörper. Ja an der Convexität des Sackes sieht man in dem kanalisirten Fibrin grössere Hohlräume von unregelmässiger Gestalt, welche schon mit abgeplatteten, den Endothelien sehr ähnlichen Zellen ausgekleidet sind und rothe und weisse Blutkörper enthalten. Ihr Zusammenhang mit dem Arterienlumen wurde noch durch Injection nachgewiesen. Sie werden nach und nach durch Auflagerung von Zellen enger und wandeln sich zu Capillarnetzen um. Das Lumen des Sackes selbst wird, wie oben erwähnt, allmählich durch Zellen ausgefüllt; dabei bleiben aber auch hier anfänglich noch unregelmässig geformte Bluträume zurück, die durch in die Länge gezogene Zellen begrenzt werden und nach und nach zu kleineren Gefässen sich umwandeln. Sie stellen die Verbindung dar einerseits zwischen dem Lumen und andererseits dem nach aussen liegenden in der Wand des Sackes entstandenen Capillarnetze (Taf. V. VI Fig. 6). In der Umgebung dieser Gefässe verlaufen die neugebildeten Bindegewebsfasern immer den Gefässen parallel.

Am 17. Tage gelang es mir, eine deutliche Communication mit den Gefässen der Umgebung durch Injection festzustellen, sie besteht aber wahrscheinlich schon früher.

Die Zellen, welche so den definitiven Verschluss der Wunde durch Umwandlung in Bindegewebe veranlassen, sehe ich also als farblose Blutkörper an, welche aus dem im Lumen der verwundeten Arterie circulirenden Blute stammen. Dafür spricht namentlich die Oertlichkeit ihres Auftretens in dem kanalisirten Fibrin, wie oben hervorgehoben. Aber ich kann eine andere Quelle nicht vollständig

ausschliessen. Nach der Verwundung bildet sich in der Umgebung der Arterie eine manchmal ziemlich bedeutende Entzündung, eine reichliche Zellinfiltration, welche, wenn das Extravasat nicht im Wege steht, bis an den Fibrinsack heran reicht. Es wäre möglich, dass auch diese Zellen an dem Vorgange einen Antheil nehmen, wenigstens an der äusseren Fläche des Sackes. Auch die Communication der Gefässe der Narbe mit den äusseren spricht hierfür.

Die Gefässwandungen selbst scheinen sich hierbei vollständig passiv zu verhalten; in der grossen Mehrzahl der Fälle sind ihre Wundränder zusammengedrückt und nach aussen gedrängt; wenn dies nicht der Fall ist, dann dringen rothe und weisse Blutkörper in der unmittelbaren Nähe der Wunde zwischen ihre Fasern ein, aber in geringer Entfernung ist nichts mehr von Infiltration zu sehen. Dies gilt wie für Media so auch für Adventitia.

Bei diesem Processe der Heilung sehen wir also den fibrinösen Sack durch Zellen ersetzt werden und dann durch Bindegewebe; da aber diese Processe an verschiedenen Stellen zu verschiedenen Zeiten auftreten, so kann es vorkommen, dass an einem Präparat, etwa um den 12. Tag herum, sämmtliche drei Processe vertreten sind. Dann ist dies mit grosser Regelmässigkeit in der Weise der Fall, dass das späteste Stadium, d. h. Bindegewebe sich am Rande des Sackes findet, das jüngste, das kanalisirte Fibrin an der Convexität, das mittlere, das zellreiche Gewebe in der Mitte zwischen beiden.

Die Zeitdauer der Heilung bis zu dem Stadium des bindegewebigen Verschlusses ist verschieden, je nach der Grösse der Arterienwunde und der Vereinigung der Hautwunde. Eine ziemlich kleine Wunde von 1—1½ Mm. Länge, bei welcher die Scheide der Arterie genäht wurde, war schon am 8. Tage fast vollständig durch Bindegewebe ersetzt, es war nur sehr wenig Fibrin zurückgeblieben. Grössere Wunden von 2—3 Mm. erreichen dasselbe Stadium etwa in 14—20 Tagen.

In noch älteren Präparaten von 50—155 Tagen ist die Vernarbung der Wunde eine vollständige. Die Bilder sind so sehr übereinstimmend, dass eine Beschreibung für alle passt (Taf. VII Fig. 11).

Die Hautnarbe ist jetzt schon kaum oder gar nicht mehr zu erkennen, die Haut ist vollständig auf ihrer Unterlage verschieblich. Alle Spuren von dem manchmal ziemlich bedeutenden Extravasat sind ganz verschwunden. Die Narbe in der Arterie ist ausserordentlich schwer zu finden, sogar wenn die Stelle früher durch Zinnober markirt wurde. Sie gibt sich zu erkennen nur durch eine fast mi-

kroskopische Verdickung des lockeren Bindegewebes, welches an dieser Stelle etwas fester an der Adventitia haftet.

In allen alten Präparaten sind die Wundränder gerade so klaffend geblieben, wie in den frischen Wunden[1]), sie sind ebenfalls nach aussen verschoben und sehen ganz unverändert aus.

Die Unterbrechung in der Arterienwand ist mit Bindegewebe ausgefüllt, welches auch die Intima eine kurze Strecke weit nach allen Richtungen hin in der Umgebung der Narbe bedeckt. Die Narbe ragt manchmal mit convexer Fläche in der Dicke eines Stecknadelkopfes in das Lumen hinein vor, oder sie ist flach und bleibt in ungefähr gleicher Ebene mit der Intima.

Nach aussen zu ist das lockere Bindegewebe auch etwas dichter und in grösserer Menge vorhanden, aber um so weniger, je älter das Präparat ist.

Das Narbengewebe, soweit es auf der Innenfläche der Gefässwand aufliegt, ist nach der Tiefe zu von den Gefässhäuten durch die Membrana elastica scharf abgegrenzt. Die Grenzen zwischen Media und Narbengewebe an den Schnitträndern selbst sind in alten Präparaten nicht sehr deutlich, nach Tinction mit Hämatoxylin werden sie durch die Anordnung und Form der Kerne sichtbar. Von der Narbe lässt sich die Adventitia leicht unterscheiden durch den stärkeren Glanz ihrer Bündel.

Das Narbengewebe besteht aus einer fibrillären Grundsubstanz, welche runde oder spindelförmige Kerne enthält. Der Verlauf der Fasern zeigt einige Besonderheiten und erinnert an manchen Stellen sehr an den Sack der ganz jungen Stadien. An beiden Enden des Schnittes, wo die Wundränder sehr wenig klaffen, verlaufen sie von innen nach aussen, d. h. von der Intima durch die Wunde hindurch nach der Adventitia. Da, wo das Klaffen bedeutender wird, behalten sie diese Anordnung nur an den Wundrändern selbst, in der Mitte liegen sie ganz unregelmässig wie verfilzt, ausser in der Umgebung der Capillaren, mit welchen sie parallel verlaufen.

Nach aussen bilden sie eine bogenförmige Schicht von parallel liegenden Fasern, welche dem früheren Sacke entspricht, was aber in alten Präparaten nicht mehr sehr deutlich ist. Aber bei letzteren findet sich nach dem Lumen zu eine ziemlich dicke Schicht, deren Fasern dem Lumen parallel verlaufen.

Dieses Narbengewebe enthält Gefässe, welche vom

1) In einem Präparat von 155 Tagen klafft die Wunde in der Mitte um 0,6875.

Lumen aus eindringen und hierbei eine leichte trichterförmige Vertiefung in der Oberfläche der Narbe bilden.

Gewöhnlich gehen vom Lumen aus zwei Gefässe, welche schräg in der Richtung des Blutstromes von innen nach aussen verlaufen. Sie anastomosiren mit einander und zerfallen nach aussen in viele Aeste, welche Netze bilden und mit den Gefässen der Umgebung in Verbindung treten.

Die Ausbildung des neuen Endothels habe ich an Silberpräparaten studirt, von welchen die innersten oberflächlichsten Schichten in dünnen Flächenschnitten abgetragen wurden. Die Verhältnisse zeigten sich äusserst einfach.

Präparate von 5—9—12 Tagen zeigten an der Stelle der Wunde eine Vertiefung, deren Ränder sowohl wie die Intima der Umgebung mit Zellen bedeckt waren. Letztere haben im Vergleich zu dem normalen Endothel eine höchst unregelmässige Form und sind von sehr verschiedener Grösse (Taf. VII Fig. 12). Sie sind nicht in gleicher Weise in die Länge gestreckt, sondern kürzer, dabei breiter, manche fast quadratisch; ihre Grenzlinien sind unregelmässig wellenförmig, hier und da unterbrochen, besonders aber viel dicker. Sie sind auch platt, aber doch wie Dickenschnitte zeigen noch um ein Erhebliches dicker wie die normalen Endothelien.

Nach 14 und 27 Tagen war die Vertiefung fast verschwunden, die Oberfläche lag fast in gleicher Ebene mit der Intima und war in einem Falle ziemlich glatt, in dem anderen mehr höckerig. Die ganze Narbenfläche und die Intima in ihrer unmittelbaren Umgebung waren mit ganz den gleichen Zellen bedeckt wie früher.

Narben von 80 und 149 Tagen sind bedeckt durch eine Lage von Zellen, welche vollständig den normalen Endothelien gleichen (Taf. VII Fig. 13). Die Narbe ist von der Fläche aus nur erkennbar durch den Mangel der Membrana elastica.

Erlaubt nicht dieser Befund eine Vermuthung über den bis jetzt dunkeln Ursprung der Endothelien?

Zusammenfassung der Resultate.

Nach der Verletzung wird die Arterienwunde durch weisse Blutkörper geschlossen, welche zu einer festen, homogenen fibrin-ähnlichen Masse verschmelzen. Niemals erfolgt eine einfache Verklebung, sondern immer ist eine Zwischensubstanz vorhanden. Im Lumen muss zu

dieser Zeit der Blutstrom verlangsamt sein durch das manchmal ziemlich grosse Coagulum. Nach und nach wird dieses letztere gelöst und verschwindet. Hierauf werden aus dem vorbeifliessenden Blute frische Zellen aufgelagert.

In dem Fibrin, welches den Verschluss besorgt, entstehen feine Spalten und Kanäle, in welchen wahrscheinlich anfänglich plasmatische Flüssigkeit strömt; nach und nach nehmen sie an Breite zu und werden für die körperlichen Bestandtheile des Blutes durchgängig; dann lagern sich vom Blute des Lumens aus frische Zellen auf und in diese Massen ein und letztere verschwinden vollständig. Diese frischen auf- und eingelagerten Zellen zerfallen nicht in eine feinkörnige Masse, sondern gehen direct in fibrilläres Bindegewebe über.

Sehr früh entstehen auch Gefässe, welche anfänglich von unregelmässiger Grösse und Gestalt sind, nach und nach eine regelmässigere Form annehmen und mit dem Lumen und den Gefässen der Umgebung communiciren. Das fibrilläre Aussehen entsteht am frühesten an der Stelle des Sackes; da, wo vorher die Höhle des Sackes war, bleiben die Zellen als solche etwas länger erhalten; die regelmässige Lage von Fibrillen, welche an dem Lumen entsteht, zeigt sich am spätesten.

Mit der vollständigen Ausbildung des fibrillären Bindegewebes, mit dem Uebergang von unregelmässig geformten Zellen in normales Endothel auf der inneren Oberfläche der Narbe scheint der Process der Vernarbung fertig zu sein; wenigstens ergaben alle Präparate, welche älter als 80 Tage waren, einen gleichen Befund, ausser kleinen nicht nennenswerthen Varietäten.

Sehr auffallend in dieser Reihe von Experimenten ist die fortwährende Wiederholung von gleichen Bildern; die Präparate von ungefähr gleichem Alter zeigen eine grosse Aehnlichkeit unter einander in ihren Hauptpunkten. Dieser Befund ist gerade entgegengesetzt demjenigen, welcher erhalten wird an einfachen Unterbindungen; diese sehen auffallend verschieden aus. Und doch habe ich nicht den kleinsten Zweifel, dass der Vorgang, welcher die Bildung von organisirtem Gewebe bedingt, in beiden Fällen ein und derselbe ist. Nur sind bei Einschnitten die Verhältnisse des Kreislaufes immer gleich, bei den einfachen Unterbindungen manchmal sehr verschieden; und hierin gewinne ich eine neue und sehr kräftige Bestätigung für meine früher erwähnte Annahme von dem Einflusse des Kreislaufes bei der Bildung von organisirtem Gewebe bei einfachen Unterbindungen.

Höchst eigenthümlich sind die verschiedenen Schicksale, welche

die farblosen Blutkörper hierbei erleiden. Ihre Veränderungen gehen nämlich nach zwei ganz verschiedenen Richtungen auseinander, nach der progressiven und regressiven Seite. In beiden Fällen zeigen sie eine grosse Neigung zur Verschmelzung, aber im ersten Falle werden sie direct zu Bindegewebe umgewandelt, ihr zusammengeflossenes Protoplasma geht in Grundsubstanz über, in welcher ovale, spindelförmige oder runde Kerne eingeschlossen sind. Im zweiten Falle verschmelzen sie ebenfalls, aber zu einer zähen, blass-feinkörnigen Masse, zu Fibrin, welche später zerfällt.

Die Ursache dieser beiden verschiedenen Ausgänge hängt von den Verhältnissen, unter welchen die weissen Blutkörper sich anhäufen, hauptsächlich von der Ernährung ab.

Der Fibrinpfropf entsteht plötzlich, die zähe Masse ist noch ausserhalb und innerhalb der Arterie von Blutcoagula begrenzt, unter solchen Umständen kann kaum an einen Stoffwechsel in ihm gedacht werden. Das Coagulum wird gelöst, verschwindet, eine Circulation stellt sich im Fibrin ein durch Ausbildung der Kanälchen, aber erst nachdem es derselben einige Tage entzogen war. Das Fibrin verschwindet selbst, um Raum zu machen für frische lebendige Zellen, welche das Bindegewebe erzeugen.

Die zweite Auflagerung von Zellen bildet sich allmählich, zu gleicher Zeit bleiben offene Hohlräume, welche den Kreislauf ermöglichen; diese Zellen waren gar nie dem Stoffwechsel entzogen und bilden sich daher um zu dauerndem Gewebe.

Ueber Catgut.

Ich habe bei diesen Unterbindungen wiederholt Gelegenheit gehabt, das Verhalten des Catgut in den verschiedensten Zeiten nach der Ligatur zu beobachten. Ich habe hierbei vorzüglich die mikroskopischen Vorgänge berücksichtigt, welche meines Wissens bis jetzt noch keiner ausgedehnten Untersuchung unterworfen wurden.

In den ersten Tagen nach der Unterbindung etwa bis zum 7. bis 11. Tage blieb bei guter Wundheilung der Catgut noch so hart, dass es schlechterdings unmöglich war, mikroskopische Schnitte davon zu gewinnen, dasselbe war sogar noch an einem Präparate von 21 Tagen der Fall.

Nach etwa 14 Tagen wird der Catgut in der Regel weicher und man bemerkt an der Aussenfläche desselben eine mehr oder minder reichliche Infiltration von Lymphkörpern ähnlichen Zellen. In einem Präparate von 28 Tagen fanden sich auch Riesenzellen vor, von dem

Aussehen und in der eigenthümlichen Anordnung, wie sie seit zehn Jahren in Tuberkeln und in der Umgebung von Fremdkörpern bekannt sind. Eiterung habe ich nie in der Umgebung des Catgutfadens gesehen.

Bruns gibt an, dass der Catgutfaden sich wie ein indifferenter Körper verhält und allmählich schwindet. Wenn darunter verstanden werden soll, dass keine eitrige Entzündung auftritt, so kann ich dem also nur beistimmen. Indess entsteht immer eine Entzündung unter dem Bilde einer einfachen zelligen Infiltration in der Umgebung.

Später dringt die Zelleninfiltration in zunehmender Intensität in das Gewebe des Catgutfadens hinein, welcher dem entsprechend immer mehr schwindet, bis endlich keine Spuren davon mehr zurückbleiben. Ob hierbei eine einfache Lösung der Catgutfaden oder ein Auffressen derselben durch die Zellen stattfindet, vermag ich nicht zu entscheiden.

Dieser Schwund des Catgut kann sehr rasch vor sich gehen und scheint abhängig zu sein von der Intensität der Entzündung. In einem Präparate waren schon nach 14 Tagen nur Spuren davon und eine ausgedehnte Zellinfiltration übrig geblieben. Nach 30, 56, 61, 127, 155 Tagen war der Catgut bei doppelten Unterbindungen central und peripher verschwunden, dagegen in einem Falle selbst nach 113 Tagen noch sehr gut erhalten, ohne eine Spur von Zellinfiltration in der Umgebung, die nur durch grösseren Gefässreichthum sich auszeichnete.

Bei doppelter Unterbindung sah ich ebenso wie Bruns[1]) die periphere Ligatur zuerst schwinden, ganz entsprechend der Thatsache, dass auch die Veränderungen an der Gefässwandung viel rascher ablaufen als an der centralen Ligaturstelle.

Was die zuweilen nach Catgutligaturen eintretenden Nachblutungen betrifft, von denen Bruns spricht, so muss ich bemerken, dass in den 37 Fällen von Unterbindungen, welche an Carotiden und Femoralarterien von Hunden und Kaninchen vorgenommen wurden, keine einzige Nachblutung erfolgte. Vielleicht mag dies dem Umstande zuzuschreiben sein, dass ich an Hunden und Kaninchen experimentirte, während die Angaben von Bruns sich auf Menschen beziehen.

Das Verhalten der Arterienwandung an der Ligaturstelle erlaubt über die Ursache und Vermeidung von Nachblutungen bei Unterbindungen in der Continuität einige Behauptungen.

---

1) Deutsche Zeitschrift für Chirurgie. 1875. Bd. V. 4. u. 5. Heft. S. 379.

Als fast ausnahmslose Folge der Catgutligatur wird eine Continuitätstrennung der zwei inneren Häute beobachtet, gewöhnlich bleibt die Adventitia allein unversehrt; also sie allein muss dem Blutdrucke Widerstand leisten, bis das neugebildete Gewebe im Lumen ausgebildet ist. Aber sie hat noch mehr zu leisten. Die Arterien sind im normalen Zustande in der Längsrichtung gespannt, sie ziehen sich nach Durchschneidung stark zurück; diese Spannung wird von den drei normalen Häuten gut vertragen. Nach Unterbindung muss die Adventitia allein dieser Zerrung widerstehen und es ist klar, dass sogar bei unbedeutender Erschlaffung dieser Haut in Folge von Entzündung und Eiterung eine Perforation unvermeidlich wird.

Die Adventitia unterliegt also hierbei einer Zerrung von innen nach aussen und einer zweiten in der Längsrichtung.

Zur Vermeidung der ersteren glaube ich entschieden, begründet auf Erfahrungen, welche ich an Einschnitten von Arterien gewonnen habe, dass eine genaue Zusammennähung der Arterienscheide mit feinem Catgut nach der Unterbindung von günstigem Einfluss sein muss. Hierbei wird die Adventitia durch die Scheide unterstützt, um dem Drucke von innen nach aussen Widerstand zu leisten; die Ausdehnung der Arterienwandung wird gehemmt (wie bei den Einschnitten nach gleicher Behandlung die geringe Klaffung der Arterienwunde zeigt). Und ausserdem, wenn eine Perforation der Adventitia doch erfolgt, so wird die Hämorrhagie auf diese Weise beschränkt, wenigstens war an den in solcher Weise behandelten Einschnitten von Arterien das Extravasat höchst unbedeutend und die Heilung erfolgte sehr schnell.

Die Zerrung nach der Längsrichtung wird leicht aufgehoben durch die Abernethy'sche Methode der doppelten Unterbindung mit nachträglicher Durchschneidung der Arterie zwischen beiden; auf diese Weise kann sie sich zurückziehen und die übermässige Zerrung der Adventitia wird vermieden.

Erklärung der Abbildungen.

(Taf. V. VI.)

Fig. 1—3. Einfache Unterbindungen von Arterien.

Fig. 1. Querschnitte durch eine Arterie, 30 Tage nach einfacher Unterbindung 20/1: *a*) entfernt von der Ligaturstelle, beginnende Auflagerung (*a*) auf die sehr stark gekräuselte Membrana elastica (*I*); *b*) und *c*) nach der Ligaturstelle hin nimmt die Auflagerung an Dicke zu und

wird reich an Gefässen, die von dem allmählich enger werdenden Lumen (*L*) aus gespeist werden; *d*) sehr nahe an der Ligaturstelle ist der Rest des Lumens in 2 getheilt; *e*) in nächster Nähe der Ligaturstelle die Gefässhäute an einer Stelle durch Bindegewebe unterbrochen. Das Lumen vollständig ausgefüllt. Die Elastica vielfach zusammengerollt. Die Gefässhäute sind nur bis zur äusseren Grenze der Media gezeichnet.

Fig. 2 u. 3. Schemata, um die Ausdehnung und Form des permanenten Thrombus darzustellen, insoweit dieselben bedingt sind durch die Abgangsstelle des nächstabgehenden Gefässes. Fig. 2. Bei Hunden. Fig. 3. Bei Kaninchen. Weitere Erklärung im Text.

Heilungsprocess von Schnittwunden von Arterien.

Fig. 4. 2½ Tage alte Schnittwunde einer Femoralis 20/1. Wunde und ein Theil des Lumens durch eine Fibrinmasse geschlossen, in deren äusseren Schichten eine Andeutung der späteren Streifung vorhanden ist. Die dunkleren Partien des Pfropfes (*P*) im Lumen entsprechen Anhäufungen von rothen Blutkörpern. Die Membrana elastica (*I*) stark gekräuselt, darunter die helle Media mit 2—3 elastischen Lagen. Adventitia (*A*).

Fig. 5. 5 Tage alte Carotis 20/1. An die Schnittränder der Gefässhäute setzt sich der nach aussen stark convex, stark vorragende fibrinöse Sack an (*S*), die kleinen Strichelchen deuten den Verlauf der Kanälchen an. In der Höhle (*H*) des Sackes ist ein Gerinnsel, welches mit dem im Lumen befindlichen zusammenhängt.

Fig. 6. Femoralis, 11 Tage alt, 30/1. Die Höhle des Sackes ist durch Auflagerung von Zellen, welche auf die Membrana elastica übergreifen, fast vollständig geschlossen; vom Arterienlumen dringen zwei Gefässe in die Masse ein, welche die Wunde verschliesst und einen Pfropf bildet, der ähnlich wie früher der fibrinöse Sack stark nach aussen vorspringt. Diese Masse besteht schon fast ganz aus Zellen und Bindegewebe, nur in den äusseren Schichten deuten die dunkleren Streifen (*F*) vorhandene Fibrinbalken an.

Fig. 7. Carotis, 5 Tage alt, 150/1. Arterienhäute rechts. *I* = Intima, *M* = Media, *A* = Adventitia. Links das kanalisirte Fibrin (*F*) des Sackes, welches etwas auf die Intima übergreift.

Fig. 8. Kanalisirtes Fibrin mit Kernen in den Kanälen, 5 Tage alt, 600/1.

Fig. 9. Kanalisirtes Fibrin mit eingelagerten Zellen, 9 Tage, 600/1.

Fig. 10. Dasselbe, 11 Tage alt, 600/1. Die Zellen wiegen vor, das Fibrin fast vollständig verdrängt.

(Tafel VII.)

Fig. 11. Femoralis, 155 Tage alt, 30/1. Vollständige Vernarbung, die Narbe mit Gefässen, greift etwas auf die Intima über.

Fig. 12. Endothel an Stelle einer 17 Tage alten Schnittwunde, Brachialis. Silber imprägnirt, 800/1.

Fig. 13. Das Gleiche, 80 Tage alte Wunde einer Femoralis, 800/1.

Fig. 1.

Fig. 2.

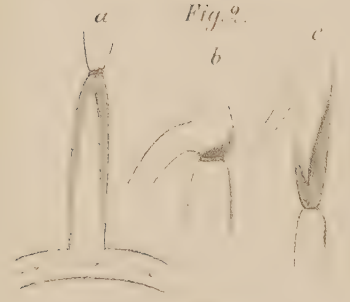

Fig. 3.

Fig. 4.



Fig. 9.



Fig. 6.

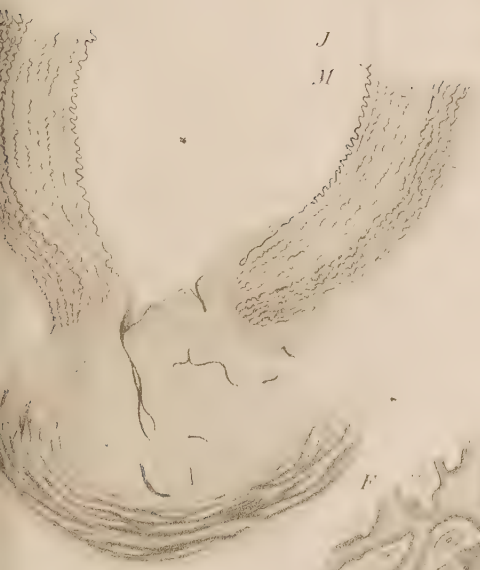

Fig. 5.

Fig. 10.

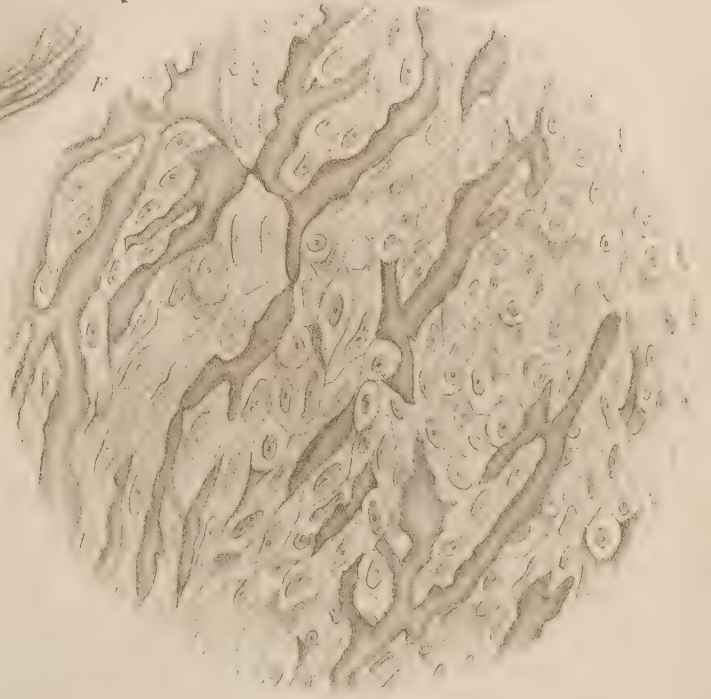

Fig. 8.

Fig. 12.

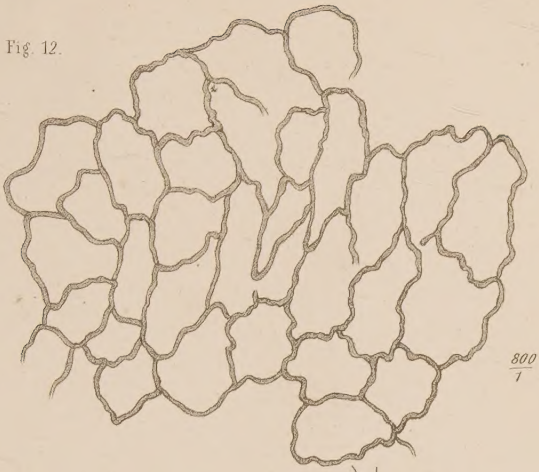

Fig. 13.

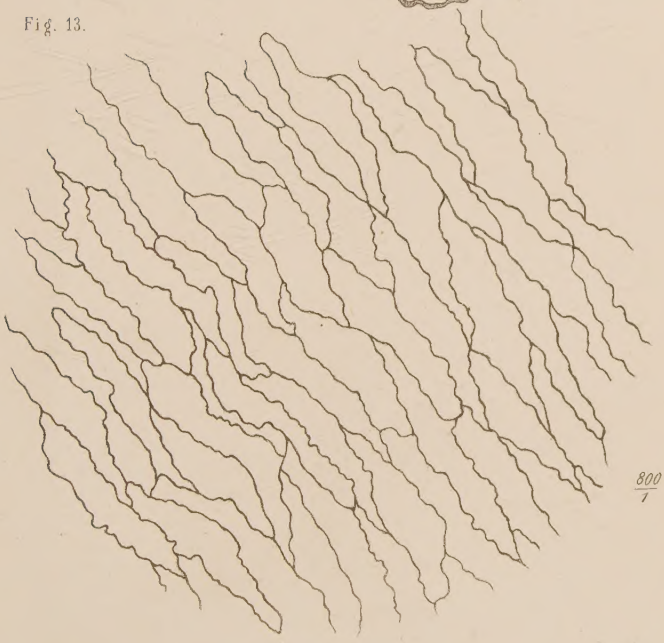

Fig. 11.

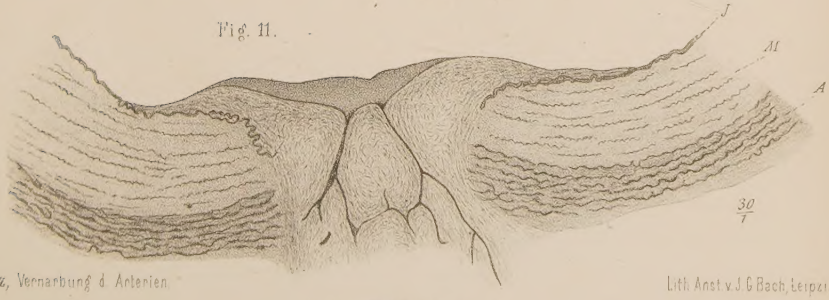

N. Schultz, Vernarbung d. Arterien.

Lith. Anst. v. J. G. Bach, Leipzig

Verlag v. F. C. W. Vogel, Leipzig.